

Comparison Study Between Artifacts Lumbar MRI T1 Spin Echo With Pre Saturation And T1 Spin Echo Without Pre Saturation

Studi Perbandingan Artefak Antara MRI Lumbar T1 *Spin Echo* Dengan *Pre Saturasi* Dan T1 *Spin Echo* Tanpa *Pre Saturasi*

Made Elisa Deviyanti
Sugiyanto
Rini Indrati

¹⁾ Radiografer Rumah Sakit Bethesda Jogjakarta
Jl. Kesehatan No. 1 Sekip Yogyakarta

^{2),3)} Dosen Jurusan Teknik Radiodiagnostik dan Radioterapi Poltekkes Kemenkes Semarang
Jl. Tirta Agung Pedalangan Banyumanik Semarang
E-mail:

Abstract

This study is an experimental study, data collected by observation. Data processed by the Friedman test and Wilcoxon test. From the results of this research note there is a difference between Spin Echo T1 artifact lumbar MRI with pre saturation and Spin Echo T1 without pre-saturation. These results can be seen from the average value of the overall test Friedman test with p value < 0.001 in axial cuts and sagittal cuts. Then the ratio of artifacts to see the value of the Wilcoxon test performed two variables, to determine the differences of each placement pre saturation. Values obtained in the setting of artifacts terkecul Anterior presaturasi in both sagittal and axial to pieces.

Kata Kunci : Artefax, MRI, lumbar, T1 Spin Echo.

1. Pendahuluan

Vertebra atau tulang belakang terdiri dari 33 ruas yaitu terdiri dari 7 V. Cervical, 12 V. Thorakal, 5 V. Lumbar, 5 V. Sakrum dan 4 V. Coxigeus. Vertebra Lumbar adalah vertebra terbesar diantara vertebra yang lainnya karena harus menopang beban terberat. Kelainan-kelainan yang dapat terjadi pada lumbar antara lain yaitu *disc disorder, spondylolysis, spondylolisthesis, rheumatoid Arthritis, neoplastic diseases, metabolic bone disease*, (Fast dan Goldsher, 2007).

MRI (Magnetic Resonance *Imaging*) adalah suatu teknik pencitraan medis yang menggunakan medan magnet dan radio frekuensi untuk memvisualisasikan dan menganalisa jaringan tubuh, aliran darah, dan fungsi metabolisme tubuh serta dapat memperlihatkan *herniasi* yang kecil yang sulit dideteksi, (Van Rijn, dkk, 2004).

Permasalahan yang sering muncul pada pemeriksaan MRI Lumbar yaitu

adanya gangguan artefak pada gambar yang disebabkan karena pernafasan, pergerakan peristaltik pada organ disekitar, pembuluh darah dan pergerakan pasien. Menurut (Moeller, 2003), teknik pemeriksaan MRI Lumbar dilakukan dengan menggunakan sequen T1 TSE Sagital, T2 TSE Sagital, T2 TSE Axial, STIR dengan tambahan *Pre Saturasi*. Akan tetapi pada sequen T2 TSE Coronal tidak menggunakan *Pre Saturasi*.

Pulsa lokalisasi spasial *pre saturasi* adalah frekuensi RF tertentu yang diaplikasikan dan disesuaikan dengan gradient pulsa. Kombinasi keduanya digunakan untuk menekan jumlah signal tak guna (signal yang tidak diinginkan) dari jaringan didalam volum pencitraan. Keduanya umum digunakan untuk menekan signal penyebab artefak dari gambaran gerak peristaltik maupun pernafasan pada pencitraan vertebra lumbar. Spasial *pre saturasi* juga digunakan

untuk mengurangi artefak dari gambaran aliran darah dari aorta maupun vena cava pada pencitraan abdomen dengan mensaturasi citra darah sebelum melakukan pencitraan volum. Jenis pulsa ini juga digunakan untuk menghasilkan label saturasi untuk menganalisa arah aliran darah maupun pergerakan jantung.

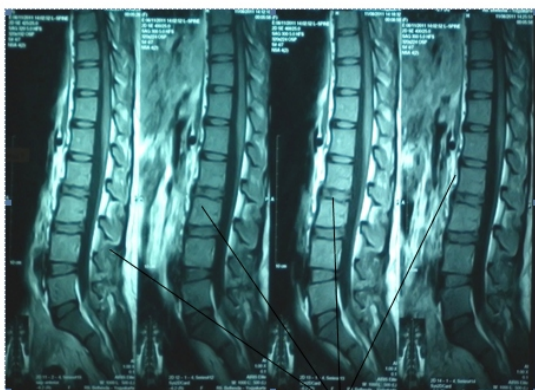
Teknik pemeriksaan MRI Lumbal di RS Bethesda Yogyakarta menggunakan sequen T1 SE pada potongan axial dan sagital, T2 FSE axial tanpa menggunakan *pre saturasi* sedangkan T2 FSE sagital menggunakan *pre saturasi*. Berdasarkan perbedaan tersebut peneliti ingin mengkaji lebih lanjut mengenai pemeriksaan MRI lumbal di Instalasi Radiologi RS Bethesda .

2. Metode Penelitian

Jenis penelitian ini adalah penelitian jenis kuantitatif dengan pendekatan eksperimental. Pengumpulan data dilakukan dengan cara observasi yaitu penilaian Citra hasil MRI Lumbal T1 SE dengan Pre Saturasi dan T1 SE tanpa Pre Saturasi . Pengambilan data dilakukan di RS. Bethesda Yogyakarta. Data yang diperoleh dari hasil kuesioner dimasukkan kedalam uji statistik Friedman test, uji lanjut dilakukan dengan Wilcoxon test.

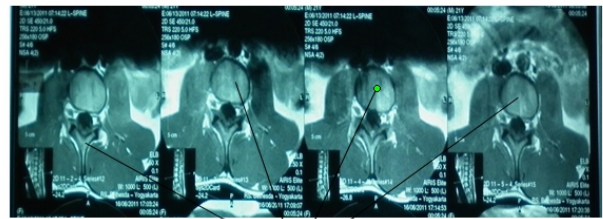
3. Hasil Dan Pembahasan

Dari Scanning MRI Lumbal T1 SE



Artefak

dengan Pre Saturasi dan T1 SE tanpa Pre Saturasi dihasilkan gambar sebagai berikut :



Artefak

Gambar 2. MRI Lubal T1 SE Potongan Axial (*pre saturasi* anterior, inferior, anteroinferior dan tanpa *pre saturasi*)

Hasil uji Friedman untuk mengetahui adanya perbedaan artefak pada kedua citra adalah sebagai berikut

Tabel 1. Uji statistik Friedman MRI Lumbal Potongan Sagital

Uji Beda	p-Value	Kesimpulan
Tanpa <i>pre saturasi</i>		Paling tidak
<i>Pre saturasi</i> di Anterior	< 0,001	terdapat satu citra dengan artefak yang berbeda
<i>Pre saturasi</i> di Inferior		diantara 4 (empat)
<i>Pre saturasi</i> di Anteroinferior		posisi pengukuran.

Tabel 2. Uji statistik Friedman MRI Lumbal Potongan Axial

Uji Beda	p-Value	Kesimpulan
Tanpa <i>pre saturasi</i>		Paling tidak
<i>Pre saturasi</i> di Anterior	0,001	terdapat satu artefak yang berbeda
<i>Pre saturasi</i> di Inferior		pada citra diantara 4
<i>Pre saturasi</i> di Anteroinferior		(empat) posisi pengukuran.

Hasil uji menunjukkan adanya perbedaan artefak pada citra MRI lumbal dari pemberian dan penempatan *pre saturasi*.

Tabel 3. Mean Ranks dari Uji statistik Friedman MRI Lumbal Potongan

Uji Beda	Mean Rank
Tanpa <i>pre saturasi</i>	1,35
<i>Pre saturasi</i> di Anterior	3,40
<i>Pre saturasi</i> di Inferior	2,45
<i>Pre saturasi</i> di Anteroinferior	2,80

Tabel 4. Mean Ranks dari Uji statistik Friedman MRI Lumbal Potongan Axial

Uji	Mean Rank
Tanpa <i>pre saturasi</i>	1,50
<i>Pre saturasi</i> di Anterior	3,60
<i>Pre saturasi</i> di Inferior	2,40
<i>Pre saturasi</i> di Anteroinferior	2,50

Dari hasil uji Friedman nilai mean ranks tertinggi adalah 3,40, ini berarti pemakaian *pre saturasi* di anterior pada MRI Lumbal potongan Sagital memberikan hasil citra dengan artefak yang lebih sedikit (menghasilkan gambaran yang lebih bagus), dibandingkan dengan citra yang tanpa *pre saturasi*, *pre saturasi* di inferior dan *pre saturasi* di anteroinferior.

Hasil Uji Wilcoxon untuk mengetahui perbedaan antara masing masing posisi penempatan saturasi adalah sebagai berikut :

Tabel 5. Uji beda Wilcoxon pada kelompok data MRI Lumbal Potongan Sagital

Uji Beda	P-Value	Kesimpulan
Tanpa <i>Pre saturasi</i> - <i>Pre saturasi</i> di Anterior	0,011	Ada perbedaan artefak yang dihasilkan dari tanpa <i>pre saturasi</i> dan dengan <i>pre saturasi</i> di anterior
Tanpa <i>Pre saturasi</i> - <i>Pre saturasi</i> di Inferior	0,017	Ada perbedaan artefak yang dihasilkan dari tanpa <i>pre saturasi</i> dan dengan <i>pre saturasi</i> di inferior

Tanpa <i>Pre saturasi</i> - <i>Pre saturasi</i> di Anteroinferior	0,011	Ada perbedaan artefak yang dihasilkan dari tanpa <i>pre saturasi</i> dan dengan <i>pre saturasi</i> di anteroinferior
<i>Pre saturasi</i> di Anterior - <i>Pre saturasi</i> di Inferior	0,020	Ada perbedaan artefak yang dihasilkan dari <i>pre saturasi</i> di anterior dengan <i>pre saturasi</i> di inferior
<i>Pre saturasi</i> di Anterior - <i>Pre saturasi</i> di Anteroinferior	0,084	Tidak ada perbedaan artefak yang dihasilkan dari <i>pre saturasi</i> di anterior dengan <i>pre saturasi</i> di anteroinferior
<i>Pre saturasi</i> di Inferior - <i>Pre saturasi</i> di Anteroinferior	0,705	Tidak ada perbedaan artefak yang dihasilkan dari <i>pre saturasi</i> di inferior dengan <i>pre saturasi</i> di anteroinferior

Tabel 6. Uji beda Wilcoxon pada kelompok data MRI Lumbal Potongan Axial

Uji Beda	P-Value	Kesimpulan
Tanpa <i>pre saturasi</i> - <i>pre saturasi</i> di Anterior	0,007	Ada perbedaan artefak yang dihasilkan dari tanpa <i>pre saturasi</i> dan dengan <i>pre saturasi</i> di anterior
Tanpa <i>pre saturasi</i> - <i>pre saturasi</i> di Inferior	0,023	Ada perbedaan artefak yang dihasilkan dari tanpa <i>pre saturasi</i> dan dengan <i>pre saturasi</i> di inferior
Tanpa <i>pre saturasi</i> - <i>pre saturasi</i> di Anteroinferior	0,041	Ada perbedaan artefak yang dihasilkan dari tanpa <i>pre saturasi</i> dan dengan <i>pre saturasi</i> di anteroinferior
<i>pre saturasi</i> di Anterior - <i>pre saturasi</i> di Inferior	0,059	Tidak ada perbedaan artefak yang dihasilkan dari <i>pre saturasi</i> di anterior dengan <i>pre saturasi</i> di inferior
<i>pre saturasi</i> di Anterior - <i>pre saturasi</i> di Anteroinferior	0,031	Ada perbedaan artefak yang dihasilkan dari <i>pre saturasi</i> di anterior dengan <i>pre saturasi</i> di anteroinferior
<i>pre saturasi</i> di Inferior - <i>pre saturasi</i> di Anteroinferior	1,000	Tidak ada perbedaan artefak yang dihasilkan dari <i>pre saturasi</i> di inferior dengan <i>pre saturasi</i> di anteroinferior

Menurut (Westbrook, 2000), penggunaan *Pre Saturasi* akan meng-enolkan sinyal dari nuklei yang menghasilkan artefak dengan proses yaitu *Pre saturasi* memberikan aplikasi pulsa RF 90° untuk volume jaringan yang dipilih diluar FOV sebelum pulse sequence dimulai. Didalam volume aliran nuklei menerima pulsa 90°. Ketika pulsa 90° memasuki susunan slice maka susunan slice akan penerima pulsa eksitasi dan menjadi jenuh. Jika sepenuhnya jenuh untuk 180° maka susunan slice itu tidak memiliki komponen transversal magnet dan menghasilkan kekosongan pada sinyal.

Hasil penjelasan proses *pre saturasi* dan hasil pemaparan di atas dapat dibuktikan bahwa penggunaan *pre saturasi* pada MRI Lumbal Potongan Sagital dapat memberikan perbedaan artefak pada gambaran yang dihasilkan, dibandingkan dengan yang tanpa menggunakan *pre saturasi*. Dimana pada keenam pengujian diatas yang dapat memberikan perbedaan artefak lebih tinggi yaitu pada pengujian tanpa *pre saturasi* dan dengan *pre saturasi* pada potongan Sagital yaitu sebesar 0,017 sedangkan dilihat dari pengujian antar sesama pengguna *pre saturasi* yang memberikan perbedaan artefak sangat banyak yaitu pada pengujian *pre saturasi* di Anterior dan *pre saturasi* di Inferior pada potongan Sagital sebesar 0,020. Dari pengujian tersebut juga menghasilkan hasil yang nilai $p > 0,05$ yaitu dilihat dari pengujian *pre saturasi* di Anterior dan *pre saturasi* di Anteroinferior pada potongan sagital dengan nilai p 0,084 dan 0,705 pada pengujian *pre saturasi* di Inferior dan *pre saturasi* di Anteroinferior pada potongan sagital yang artinya tidak ada perbedaan dari masing-masing pengujian tersebut sehingga dalam pemakaian *pre saturasi* dapat dipilih salah satunya.

Sedangkan dilihat dari penggunaan *pre saturasi* pada MRI Lumbal Potongan Axial dapat memberikan perbedaan artefak dibandingkan dengan yang tanpa menggunakan *pre saturasi*. Dimana pada

keenam pengujian yang dapat memberikan perbedaan artefak lebih tinggi yaitu pada pengujian tanpa *pre saturasi* dan dengan *pre saturasi* di pada potongan Axial yaitu sebesar 0,041 sedangkan dilihat dari pengujian antar sesama pengguna *pre saturasi* yang memberikan perbedaan artefak sangat banyak yaitu pada pengujian *pre saturasi* di Anterior dan *pre saturasi* di Anteroinferior pada potongan Axial sebesar 0,031. Dari ke enam pengujian tersebut ada beberapa yang tidak mengalami perbedaan dengan nilai $p > 0,05$ yaitu dilihat dari pengujian *pre saturasi* di Anterior dan *pre saturasi* di Inferior pada potongan axial dengan nilai p 0,059 dan 1,000 pada pengujian *pre saturasi* di Inferior dan *pre saturasi* di Anteroinferior pada potongan axial sehingga dapat disimpulkan bahwa dalam penggunaan *pre saturasi* bisa digunakan dari salah satunya saja.

Dari pemaparan pembahasan diatas hal ini sesuai dengan penjelasan (Peggy dan Orrison, 1995), bahwa *pre saturasi* sangat bagus untuk *mengurangi* terjadinya artefak pada area yang terdapat pembuluh darah, usus dan aliran CSF yang mengalami pergerakan secara alamiah yang tidak bisa diatur pergerakannya sehingga sangat baik untuk pemeriksaan MRI Lumbal.

Menurut (Peggy dan Orrison, 1995), *pre saturasi* dapat dilakukan searah dengan potongan slice maupun tegak lurus dengan potongan slice. Frekuensi *pre saturasi* yang diaplikasikan searah dengan arah potongan digunakan untuk pencitraan trans-aksial, karena sebagian besar aliran darah pada pasien berjalan secara vertical (dari kaki menuju kepala).

Penempatan *pre saturasi* yang terlalu dekat dengan obyek dapat memungkinkan timbulnya artefak, jadi penempatan *pre saturasi* sebaiknya ditempatkan agak jauh dari obyek yang ingin ditampakkan pada area scan sehingga kemungkinan *terjadi* artefak bisa diminimalisir. Maka dari itu penempatan *pre saturasi* perlu diperhatikan. Pada pemeriksaan MRI Lumbal pada potongan sagital misalnya, pemakaian *pre*

saturasi di anterior diletakkan pada daerah abdomen digunakan untuk meminimalkan signal dari aorta abdominalis pada pencitraan vertebra lumbal, penempatan *pre saturasi* semaksimal mungkin harus diletakkan pada daerah yang banyak terdapat arteri.

Jadi dilihat dari hasil diatas maka dapat dibuktikan bahwa penempatan *pre saturasi* pada MRI Lumbal potongan Sagital dan Axial untuk pengujian Friedman yang dapat menghasilkan gambar dengan artefak lebih sedikit yaitu ditempatkan pada bagian Anterior dengan nilai ranks tertinggi 3,40 pada potongan sagital dan 3,60 pada potongan axial. Sedangkan dilihat dari pengujian Wilcoxon yang dapat menghasilkan artefak lebih sedikit pada MRI Lumbal potongan sagital yaitu pada penempatan *pre saturasi* di anterior dengan nilai p 0,020 dan di Anteroinferior pada potongan axial dengan nilai p 0,031.

Dari ke enam pengujian diatas ada beberapa yang tidak mengalami perbedaan dengan nilai $p > 0,05$ yaitu dilihat dari pengujian *pre saturasi* di Anterior dan *pre saturasi* di Anteroinferior pada potongan sagital dengan nilai p 0,084 dan 0,705 pada pengujian *pre saturasi* di Inferior dan *pre saturasi* di Anteroinferior pada potongan sagital. Sedangkan dilihat dari pengujian *pre saturasi* di Anterior dan *pre saturasi* di Inferior pada potongan axial dengan nilai p 0,059 dan 1,000 pada pengujian *pre saturasi* di Inferior dan *pre saturasi* di Anteroinferior pada potongan axial. Arti yang dapat disimpulkan dari suatu nilai hasil pengujian masing-masing kedua variabel tersebut yaitu dalam penggunaan presaturasi diantara masing-masing kedua pengujian tersebut pemakaiannya dapat dipilih salah satunya.

Dari hasil pembahasan diatas sesuai dengan penjelasan (Westbrook, 2000), yang menjelaskan bahwa untuk mendapatkan hasil gambar yang maksimal dan efektif *pre saturasi* sebaiknya ditempatkan antara arus dan pencitraan stack sehingga sinyal yang mengalir memasuki inti FOV dapat

dihilangkan atau dibatalkan. Dalam pencitraan sagital dan axial biasanya penempatan *pre saturasi* ditempatkan dibagian depan, atas dan bawah FOV sehingga pergerakan peristaltik usus, aliran arteri dari atas dan aliaran vena dari bawah mengalami kejenuhan atau kekosongan sinyal.

4. Simpulan dan Saran

Simpulan

Perbedaan artefak lebih tinggi pada pengujian tanpa *pre saturasi* dan dengan *pre saturasi* di Inferior yaitu dengan nilai significancy 0,017. Sedangkan pada potongan Axial pengujian yang dapat memberikan perbedaan artefak lebih tinggi yaitu pada pengujian tanpa *pre saturasi* dan dengan *pre saturasi* di Anteroinferior yaitu dengan nilai significancy sebesar 0,041

Pengujian antar penggunaan *pre saturasi* yang memberikan perbedaan artefak sangat banyak yaitu pada pengujian *pre saturasi* di Anterior dan *pre saturasi* di Inferior pada potongan Sagital dengan nilai significancy 0,020. Sedangkan pada potongan Axial pengujian antar sesama penggunaan *pre saturasi* yang memberikan perbedaan artefak sangat banyak yaitu pada pengujian *pre saturasi* di Anterior dan *pre saturasi* di Anteroinferior yaitu dengan nilai significancy sebesar 0,031.

Saran

Penggunaan *pre saturasi* yang dapat menghasilkan artefak lebih sedikit dilihat dari potongan sagital yaitu *pre saturasi* yang ditempatkan di Anterior sedangkan pada potongan axial penempatan *pre saturasi* yang menghasilkan artefak paling sedikit yaitu ditempatkan di Anteroinferior.

5. Daftar Pustaka

- Fast, Avital dan Goldsher Dorith. 2007. *Navigating Adult Spine*, Demos Medical publishing, New York.
- Moeller. 2003. *MRI Parameters and Positioning*, Stuttgart, New York.

- Peggy Woodward dan Roger D. Freimarck.
1995. *MRI for Technologist*, McGraw-Hill, Inc. USA.
- Peggy Woodward dan William Orrison.
1995. *MRI Optimization A Hands On Approach*, McGraw-Hill, Toronto.
- Westbrook,C, and Kaut,C. 1998. *MRI In Prectice*, Blackwell Science.
- Westbrook,C. 1999. *Handbook of MRI Technique*, 2nd Edition, Blackwell Science.