

PERBEDAAN INFORMASI ANATOMI DAN KUALITAS CITRA CT SCAN KARSINOMA NASOFARING MENGGUNAKAN VARIASI SLICE THICKNESS PADA POTONGAN AXIAL DI RSUD DR MOEWARDI SURAKARTA

THE DIFFERENCE OF ANATOMICAL INFORMATION AND IMAGE QUALITY OF NASOPHARYNX CARCINOMA CT SCAN WITH SLICE THICKNESS VARIATION ON AXIAL SLICE IN RSUD DR MOEWARDI SURAKARTA

Aisyah Amalia Dewita Rachmani¹⁾, Siti Masrochah²⁾, Sri Mulyati³⁾

^{1),2),3)} Poltekkes Kemenkes Semarang

e-mail : aisyahamalia37@gmail.com

ABSTRACT

Background : The use of Slice thickness examination of nasopharyngeal CT based on theory (Seeram, 2001) using 3 mm and according (Ballinger, 2010) using 5 mm, while in hospital Dr. Moewardi Surakarta the slice thickness used is 5 mm according to theory and 7 mm based on the radiographer. The purpose of this research is to know the difference of anatomical information and image quality of CT scan of nasopharynx of carcinoma case and to know the slice thickness that produces anatomical information and the best image quality CT Scan nasopharynx case carcinoma.

Method : The type of research is a quantitative with experimental approach. The data were obtained from 10 nasopharynx CT patients with carcinoma using variations of slice thickness 3 mm, 5 mm, and 7 mm. The assesment of anatomical information and image quality by spreading questionnaire at 3 doctor radiolog. Data were tested with Shapiro Wilk for normality data, then friedman test. To determine the optimal slice thickness using descriptive mean rank test.

Results : The results showed that there were differences in anatomical information and image quality of nasopharyngeal CT scan of axial slice using slice thickness. The probability value of this study is p value = 0,000 (<0,05). Optimal slice thickness on nasopharyngeal CT scan for anatomical information using slice thickness of 5 mm with the highest mean rank of 2.61 and for viewing image quality it is best to use slice thickness of 7 mm with a mean rank of 3.00.

Conclusion : There are differences in anatomical information and image quality on nasopharynx CT scans of carcinoma cases using slice thickness variations. The optimal slice thickness is 5 mm slice thickness to anatomical information and the optimal slice thickness is 7 mm to quality image.

Keywords : anatomy information, image quality, nasopharynx, slice thickness

PENDAHULUAN

Computed tomography scanning (CT Scan) merupakan salah satu sarana penunjang penegakan diagnosa yang menggunakan gabungan dari sinar-X dan komputer untuk mendapatkan citra atau gambar berupa variasi potongan tubuh manusia. CT Scan sebagai alat untuk menunjang penegakan diagnosa yang diharapkan dapat memberikan gambaran yang informatif, terutama informasi anatomis yang dikehendaki (Seeram,2001). Kegunaan CT Scan yaitu untuk pemeriksaan kepala, abdomen, thorax, nasofaring, ekstremitas, dan lain sebagainya.

Nasofaring merupakan otot yang menghubungkan nasal cavity ke orofaring. Otot dan membran ini melekat pada dasar pusat kepala sehingga menjadi dasar sinus spenoid dan upper clivus dari akar nasofaring. Mukosa nasopharyngeal dan adenoid terletak didalam pharyngobasilar fascia dan pharyngeal dan palatal musculature (otot). Soft tissue pharyngeal terletak dibagian luar pharyngobasilar fascia dan musculature. Pharyngobasilar fascia mempunyai tanggung jawab lebih besar untuk menjaga saluran nafas terbuka untuk bernafas kecuali selama menelan. Pteryoid plates medial

adalah otot anterior dan lateral batasan dari nasofaring. Clivus lower dibentuk oleh basiocciput dan upper cervical dan dihubungkan dinding posterior muskuloskeletal. Sepanjang soft tissue ini berbatasan dengan retropharyngeal space dan prevertebral space. Kontur saluran nafas tampak spesifik tergantung pada tingkat umur (Mancuso A, 2011). Indikasi pada organ nasofaring yang sering terjadi adalah karsinoma.

Karsinoma nasofaring merupakan tumor ganas yang primernya berkembang di daerah nasofaring. Penyebab karsinoma nasofaring sampai saat ini belum diketahui dengan pasti, namun belakangan ini ada kaitannya dengan 3 faktor yaitu faktor infeksi Eipstein Barr Virus (EBV). Faktor Ras karsinoma nasofaring banyak terdapat pada orang Cina bagian selatan, Hongkong dan orang Mongoloid di Asia Tenggara dan faktor lingkungan (adat kebiasaan), dan terdapat faktor faktor lainnya yaitu faktor eksogen bau-bauan, bahan makanan (dengan kadar nitrosamine tinggi), faktor endogen malnutrisi dan defisiensi vitamin, faktor hormonal iritasi kronis traktus respiratoriu (Arini, 2004).

Gambaran CT Scan yang baik tergantung kualitas gambar yang dihasilkan sehingga aspek klinis dari gambar tersebut dapat dimanfaatkan untuk menegakkan diagnosa.

Kualitas gambar CT Scan dinilai dari beberapa komponen dan masing-masing dipengaruhi oleh beberapa parameter teknik. Komponen yang mempengaruhi kualitas gambar pada CT Scan antara lain spasial resolusi, kontras resolusi, *noise*, dan artefak (Seeram, 2001). Kualitas gambar sangat berpengaruh terhadap informasi anatomis pada suatu gambaran radiograf. Sedangkan parameter yang terdapat didalamnya meliputi faktor eksposi, *pitch*, *slice thickness*, matriks, *gray scale enhancement*, *zooming*, *window width*, *window level*, dan *filter* (Amarudin, 2007).

Slice thickness merupakan tebalnya irisan atau potongan dari obyek yang diperiksa. Nilainya dapat dipilih antara 1 mm – 10 mm sesuai dengan keperluan klinis. *Slice thickness* yang tebal akan menghasilkan gambaran dengan detail yang rendah, sebaliknya dengan *slice thickness* yang tipis akan menghasilkan gambaran dengan detail yang tinggi (Seeram, 2001).

Menurut Ballinger (2010), pada pemeriksaan CT Scan nasofaring dewasa menggunakan *slice thickness* 5 mm. Menurut Seeram (2001) untuk melihat massa jaringan (*soft tissue*) pada nasofaring menggunakan *slice thickness* yang tipis yaitu 3 mm. Pada pemeriksaan nasofaring di Rumah Sakit Umum Daerah dr. Moewardi Surakarta menggunakan 5 mm dan 7 mm, biasanya menggunakan *slice thickness* 5 mm untuk ukuran obyek normal, sedang atau cenderung kecil, sedangkan pada ukuran obyek tebal menggunakan 7 mm. Pemilihan *slice thickness* di RSUD dr. Moewardi tergantung ukuran obyek yang diperiksa. Penggunaan *slice thickness* 5 mm dan 7 mm tersebut dianggap telah memperlihatkan citra anatomi dan patologi nasofaring dengan jelas. Dasar penggunaan *slice thickness* 5 mm dan 7 mm di RSUD dr. Moewardi *slice thickness* 5 mm sesuai berdasarkan teori, sedangkan dasar penggunaan *slice thickness* 7 mm di RSUD dr. Moewardi berdasarkan dari radiografer dan SOP di RSUD dr. Moewardi.

Penelitian ini berbeda dengan teori yang ada di Ballinger, 2010 tentang teknik dan prosedur pemeriksaan CT Scan nasofaring kasus karsinoma. Indikasi pemeriksaan karsinoma nasofaring. Peralatan peralatan non steril : Pesawat CT-Scan, tabung oksigen, peralatan steril : Alat-alat suntik, Sput ukuran 5 cc, kassa dan kapas, alkohol 75 %, persiapan media kontras dan obat anti alergi seperti *dexametashol*. Pemberian media kontras melalui intra vena. Posisi pasien : pasien supine di atas meja pemeriksaan dengan posisi kepala dekat gantry (*headfirst*). MSP (Mid Sgital Plane tubuh pasien berada di pertengahan meja, lampu indikator horisontal tepat pada axillary line. Parameter yang digunakan : kV 120, mAs 150, *slice thickness* 5 mm, FoV 20, *Gantry tilt* 0⁰, *recont* kernel medium, *recont slice thickness* 2,5 mm, *Delay* 15 detik.

Perbedaan penelitian ini dengan teori Ballinger terletak pada parameter *slice thickness* yang digunakan pada pemeriksaan CT Scan nasofaring kasus karsinoma. Pada teori *slice thickness* yang digunakan hanya 5 mm sedangkan di Instalasi Radiologi RSUD Dr Moewardi surakarta menggunakan 5 mm sesuai dengan teori dan 7 mm.

METODE

Penelitian ini merupakan penelitian kuantitatif dengan pendekatan eksperimental. Subyek penelitian 3 dokter spesialis radiologi, populasi dalam penelitian ini semua pemeriksaan CT Scan nasofaring kasus karsinoma di Instalasi Radiologi RSUD Dr. Moewardi Surakarta, sampel yang digunakan dalam penelitian ini 10 pasien CT Scan nasofaring kasus karsinoma di Instalasi Radiologi Dr Moewardi Surakarta. Kemudian 10 pasien di lakukan proses scanning nasofaring dan masing-masing pasien dilakukan variasi rekonstruksi *slice thickness* 3mm, 5 mm, dan 7 mm. Dan hasil citra dicetak, citra dan kuesioner kemudian diberikan kepada dokter radiolog untuk diberi penilaian. Anatomi yang dinilai Nasal septum, Nasopharyngeal space, Maxillary sinus, Fossa rosenmuller, Torus tubarius, Tuba eustachius, Karsinoma, dan kualitas citra yang dinilai Noise. Selanjutnya menganalisa data dan memberikan kesimpulan.

Dalam penilaian informasi dan kualitas citra, dokter radiolog memberikan tanda check list, untuk skor nilai 1 untuk informasi citra “Tidak Jelas”, nilai 2 untuk informasi citra “Cukup Jelas”, dan nilai 3 untuk informasi citra “Sangat Jelas”. Dan untuk skor jawaban penilaian kualitas citra adalah nilai 1 untuk kualitas “Noise Sangat Jelas”, nilai 2 untuk kualitas “Noise Kurang Jelas”, nilai 3 untuk kualitas “Jelas Tidak Ada”

Data dianalisis menggunakan komputerisasi dengan program SPSS versi 16.0. Data yang dihasilkan berupa data ordinal. Untuk menentukan tingkat kesepakatan atau reliabilitas hasil pengamatan radiolog terhadap gambar anatomi yang dihasilkan pada nasofaring menggunakan uji Kappa Test. Data diuji dengan *Shapiro Wilk* untuk pengujian normalitas data. Data dikatakan normal apabila nilai signifikansi (p value) > 0.05 . dan data dikatakan tidak normal apabila nilai signifikansi (p value) $< 0,05$. Untuk menjawab hipotesa dalam penelitian ini dilakukan dengan uji statistik Friedman test. Untuk melihat *slice thickness* yang optimal digunakan pemeriksaan CT Scan nasofaring menggunakan uji deskriptif mean rank.

HASIL

Penelitian ini dilakukan di Instalasi Radiologi RSUD Dr. Moewardi Surakarta dengan sampel 10 pasien. Karakteristik pasien berdasarkan jenis kelamin laki-laki dan perempuan, dan berdasarkan usia berumur 31- 60 tahun dapat dilihat pada tabel 1.

Tabel 1. Identifikasi Pasien Berdasarkan Jenis Kelamin

Jenis Kelamin	Jumlah	Persentase (%)
Laki-Laki	6	60
Perempuan	4	40
Total	10	100

Tabel 2. Identifikasi Pasien Berdasarkan Usia

Usia	Jumlah	Persentase (%)
31-40	1	10
41-50	2	20
51-60	4	40
>60	3	30
Total	10	100

Tabel 3 Hasil bacaan citra 10 pasien pemeriksaan CT Scan nasofaring

Pasien	Hasil Bacaan Citra
1	Ca maxillary sinus
2	Ca nasopharyngeal space
3	Ca maxillary sinus
4	Ca nasopharyngeal space
5	Ca nasopharyngeal space
6	Ca nasopharyngeal space
7	Ca nasopharyngeal space
8	Ca nasopharyngeal space
9	Ca maxillary sinus
10	Ca nasopharyngeal space

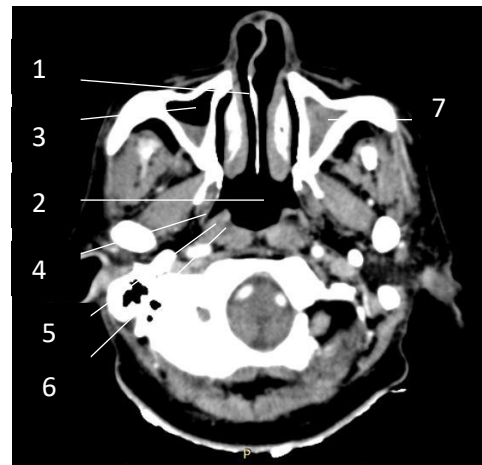
Tabel 4 Hasil Uji Kappa Test

No	Responden	Value Kappa
1.	Responden 1 dan Responden 2	0,952
2.	Responden 1 dan Responden 3	0,931
3.	Responden 2 dan Responden 3	0,945

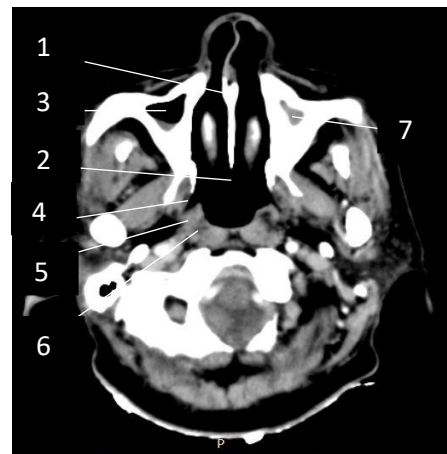Penelitian ini diambil dari 10 pasien, dari sampel citra pemeriksaan nasofaring potongan *axial* dengan kasus karsinoma masing-masing citra dari beberapa *slice thickness* 3 mm, 5 mm, dan 7 mm. Di bawah ini terdapat salah satu sampel citra pemeriksaan CT nasofaring dan hasil bacaan citra 10 pasien disajikan pada tabel 3.

Sebelum dilakukan uji statistik terhadap informasi anatomi dan kualitas citra dilakukan uji statistik Cohen's Kappa untuk mengetahui tingkat kesepakatan penilaian atau obyektifitas dari penilaian tiga responden. Adapun hasil pengujian kappa test terhadap tiga responden disajikan pada table 4. Berdasarkan hasil uji statistik Cohen's Kappa dari ketiga responden diatas dapat diketahui bahwa nilai uji statistik Cohen's Kappa masuk ke dalam kelompok kesepakatan yang sangat baik.

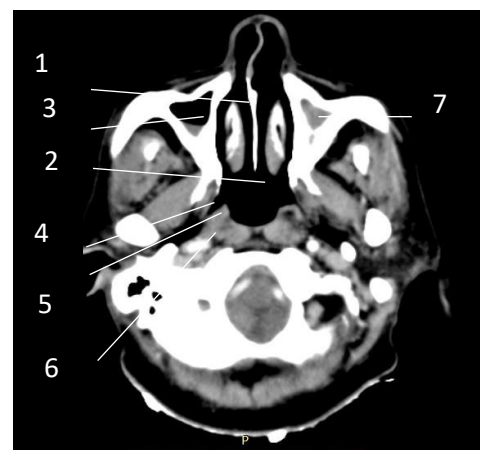
Dari ketiga responden setelah dilakukan uji Cohen's Kappa antara responden pertama, kedua, dan ketiga, maka dipilih hasil penilaian data dari salah satu responden. Ketiga responden mempunyai masa kerja lebih dari 5 tahun, namun responden pertama dipilih menjadi responden dengan alasan bahwa responden pertama lebih sering membaca citra CT Scan nasofaring dibandingkan dengan responden kedua dan ketiga.



Gambar 1. Slice Thickness 3 mm pada organ (1) nasal septum, (2) nasopharyngeal space, (3) maxillary sinus, (4) fossa rosenmuller, (5) torus tubarius, (6) tuba eustachius, (7) karsinoma



Gambar 2. Slice Thickness 5 mm pada organ (1) nasal septum, (2) nasopharyngeal space, (3) maxillary sinus, (4) fossa rosenmuller, (5) torus tubarius, (6) tuba eustachius, (7) karsinoma



Gambar 3. Slice Thickness 7 mm pada organ (1) nasal septum, (2) nasopharyngeal space, (3) maxillary sinus, (4) fossa rosenmuller, (5) torus tubarius, (6) tuba eustachius, (7) karsinoma

Setelah diuji Kappa terhadap Responden, maka selanjutnya dilakukan uji friedman test untuk melihat perbedaan informasi anatomi sebagai pada tabel 5.

Berdasarkan tabel 5 dan uji friedman test didapatkan p value <0,001 atau probabilitas (α) di bawah 0,05 yang artinya Ho ditolak dan Ha diterima, sehingga terdapat perbedaan yang signifikan antara penggunaan variasi *slice thickness* terhadap informasi anatomi pada pemeriksaan CT Scan nasofaring kasus karsinoma. Setelah uji perbedaan, maka selanjutnya dilakukan uji deskriptif mean rank untuk melihat slice thickness yang optimal.

Berdasarkan tabel 6 hasil uji friedman test masing-masing variasi *slice thickness* untuk menentukan informasi anatomi didapatkan rata-rata nilai dari responden dengan distribusi *mean rank* yang berbeda dengan nilai tertinggi pada *mean rank slice thickness 5 mm* sebesar 2,61 selanjutnya *slice thickness 3 mm* pada *mean rank 2,19* dan yang terendah *mean rank* pada *slice thickness 7 mm* dengan *mean rank 1,20*. *Slice thickness 5 mm* mendapat nilai *mean rank* tertinggi dari *slice thickness* lainnya. Berdasarkan uji friedmen test *slice thickness 5 mm* baik digunakan dalam pemeriksaan CT Scan nasofaring kasus karsinoma untuk melihat informasi anatomi dengan jelas. Setelah uji deskriptif mean rank, maka selanjutnya dilakukan uji friedman test untuk melihat perbedaan kualitas citra seperti pada tabel 7.

Berdasarkan table 7 dan uji friedman test didapatkan p value <0,001 atau probabilitas (α) di bawah 0,05 yang artinya Ho ditolak dan Ha diterima, sehingga terdapat perbedaan yang signifikan antara penggunaan variasi *slice thickness* terhadap kualitas citra pada pemeriksaan CT Scan nasofaring kasus karsinoma. Setelah uji perbedaan kualitas citra, maka selanjutnya dilakukan uji deskriptif mean rank untuk melihat slice thickness yang terbaik untuk kualitas citra sebagai pada tabel 8.

Berdasarkan tabel 8 hasil uji frieman test masing masing variasi *slice thickness* untuk menentukan kualitas citra didapatkan rata-rata nilai dari responden dengan distribusi *mean rank* yang berbeda dengan nilai tertinggi pada *mean rank slice thickness 7 mm* sebesar 3,00 selanjutnya *slice thickness 5 mm* pada *mean rank 2,00* dan yang terendah *mean rank* pada *slice thickness 3 mm* dengan *mean rank 1,00*. *Slice thickness 7 mm* mendapat nilai *mean rank* tertinggi dari *slice thickness* lainnya. Berdasarkan uji friedman test *slice thickness 7 mm* baik digunakan dalam pemeriksaan CT Scan nasofaring kasus karsinoma untuk melihat kualitas citra yang baik

Pada nasal septum, Berdasarkan tabel 9 nilai *mean rank* tertinggi terdapat pada *slice thickness 5 mm* sebesar 2,50 selanjutnya *slice thickness 3 mm* pada *mean rank 2,20* dan yang terendah *mean rank* pada *slice thickness 7 mm* 1,30. Dengan melihat informasi anatomi dengan jelas menggunakan *slice thickness 5 mm*. P value 0,006 atau probabilitas (α) dibawah 0,05 yang artinya Ho ditolak dan Ha diterima, sehingga terdapat perbedaan yang signifikan antara

penggunaan variasi *slice thickness* terhadap informasi anatomi nasal septum

Tabel 5 Hasil Uji Perbedaan Informasi Anatomi Menggunakan Friedman Test Seluruh Organ

Variasi	Nilai signifikan	Keterangan
Slice thickness 3 mm	0,000	P value <0,05 (ada perbedaan)
Slice thickness 5 mm		
Slice thickness 7 mm		

Tabel 6 Hasil Uji Deskriptif Mean Rank Slice Thickness yang Optimal

Variasi	Mean rank
Slice thickness 3 mm	2,19
Slice thickness 5 mm	2,61
Slice thickness 7 mm	1,20

Tabel 7 Hasil Uji Perbedaan Kualitas Citra Menggunakan Friedman Test

Variasi	Nilai signifikan	Keterangan
Slice thickness 3 mm	0,000	P value <0,05 (ada perbedaan)
Slice thickness 5 mm		
Slice thickness 7 mm		

Tabel 8 Hasil Uji Deskriptif Mean Rank Slice Thickness Yang Optimal

Variasi	Mean rank
Slice thickness 3 mm	1,00
Slice thickness 5 mm	2,00
Slice thickness 7 mm	3,00

Tabel 9 Hasil Uji Friedman Pada Setiap Organ

Friedman Test	Slice Thickness	Mean Rank	P Value
Nasal Septum	3 mm	2,20	0,006
	5 mm	2,50	
	7 mm	1,30	
Nasopharyngeal space	3 mm	2,00	0,034
	5 mm	2,45	
	7 mm	1,55	
Maxillary Sinus	3 mm	2,25	0,000
	5 mm	2,75	
	7 mm	1,00	
Fossa Rosenmuller	3 mm	2,05	0,000
	5 mm	2,95	
	7 mm	1,00	
Torus Tubarius	3 mm	1,70	0,000
	5 mm	3,00	
	7 mm	1,30	
Tuba eustachius	3 mm	2,20	0,000
	5 mm	2,80	
	7 mm	1,00	
Karsinoma	3 mm	2,00	0,002
	5 mm	2,60	
	7 mm	1,40	

Pada nasopharyngeal space, Berdasarkan tabel 9 nilai *mean rank* tertinggi terdapat pada *slice thickness* 5 mm sebesar 2,45 selanjutnya *slice thickness* 3 mm pada *mean rank* 2,00 dan yang terendah *mean rank* pada *slice thickness* 7 mm 1,55. Dengan melihat informasi anatomi dengan jelas menggunakan *slice thickness* 5 mm. P value 0,034 atau probabilitas (α) dibawah 0,05 yang artinya H_0 ditolak dan H_a diterima, sehingga terdapat perbedaan yang signifikan antara penggunaan variasi *slice thickness* terhadap informasi anatomi nasopharyngeal space

Pada maxillary sinus, Berdasarkan tabel 9 nilai *mean rank* tertinggi terdapat pada *slice thickness* 5 mm sebesar 2,75 selanjutnya *slice thickness* 3 mm pada *mean rank* 2,25 dan yang terendah *mean rank* pada *slice thickness* 7 mm 1,00. Dengan melihat informasi anatomi dengan jelas menggunakan *slice thickness* 5 mm. P value <0,001 atau probabilitas (α) dibawah 0,05 yang artinya H_0 ditolak dan H_a diterima, sehingga terdapat perbedaan yang signifikan antara penggunaan variasi *slice thickness* terhadap informasi anatomi maxillary sinus.

Pada fossa rosenmuller, Berdasarkan tabel 9 nilai *mean rank* tertinggi terdapat pada *slice thickness* 5 mm sebesar 2,95 selanjutnya *slice thickness* 3 mm pada *mean rank* 2,05 dan yang terendah *mean rank* pada *slice thickness* 7 mm 1,00. Dengan melihat informasi anatomi dengan jelas menggunakan *slice thickness* 5 mm. P value <0,001 atau probabilitas (α) dibawah 0,05 yang artinya H_0 ditolak dan H_a diterima, sehingga terdapat perbedaan yang signifikan antara penggunaan variasi *slice thickness* terhadap informasi anatomi fossa rosenmuller.

Pada torus tubarius, Berdasarkan tabel 9 nilai *mean rank* tertinggi terdapat pada *slice thickness* 5 mm sebesar 3,00 selanjutnya *slice thickness* 3 mm pada *mean rank* 1,70 dan yang terendah *mean rank* pada *slice thickness* 7 mm 1,30. Dengan melihat informasi anatomi dengan jelas menggunakan *slice thickness* 5 mm. P value <0,001 atau probabilitas (α) dibawah 0,05 yang artinya H_0 ditolak dan H_a diterima, sehingga terdapat perbedaan yang signifikan antara penggunaan variasi *slice thickness* terhadap informasi anatomi torus tubarius

Pada tuba eustachius, Berdasarkan tabel 9 nilai *mean rank* tertinggi terdapat pada *slice thickness* 5 mm sebesar 2,80 selanjutnya *slice thickness* 3 mm pada *mean rank* 2,20 dan yang terendah *mean rank* pada *slice thickness* 7 mm 1,00. Dengan melihat informasi anatomi dengan jelas menggunakan *slice thickness* 5 mm. P value <0,001 atau probabilitas (α) dibawah 0,05 yang artinya H_0 ditolak dan H_a diterima, sehingga terdapat perbedaan yang signifikan antara penggunaan variasi *slice thickness* terhadap informasi anatomi tuba eustachius

Pada karsinoma, Berdasarkan tabel 9 nilai *mean rank* tertinggi terdapat pada *slice thickness* 5 mm sebesar 2,60 selanjutnya *slice thickness* 3 mm pada *mean rank* 2,00 dan yang terendah *mean rank* pada *slice thickness* 7 mm 1,40. Dengan melihat informasi anatomi dengan jelas menggunakan *slice thickness* 5 mm. P value 0,002 atau probabilitas (α) dibawah 0,05 yang artinya H_0 ditolak dan H_a

diterima, sehingga terdapat perbedaan yang signifikan antara penggunaan variasi *slice thickness* terhadap informasi anatomi karsinoma

DISKUSI

Perbedaan informasi anatomi dan kualitas citra pemeriksaan CT Scan nasofaring pada kasus karsinoma dengan variasi *slice thickness*

Dari data hasil penelitian variasi *slice thickness* terhadap informasi anatomi dan kualitas citra pemeriksaan CT Scan nasofaring yang diperoleh dari 10 sampel kasus karsinoma pada pemeriksaan nasofaring menunjukkan bahwa ada perbedaan informasi anatomi dan kualitas citra yang dihasilkan terhadap 3 variasi *slice thickness*. Penelitian dilakukan dengan memvariasikan *slice thickness* yaitu *slice thickness* 3 mm, 5 mm, dan 7 mm pada pemeriksaan CT Scan nasofaring pada potongan *axial*. Dilakukan penilaian terhadap 3 responden dengan pengisian kuesioner.

Hal ini didukung dengan uji statistik yang telah dilakukan penelitian analisa dan pengolahan data dilakukan dengan uji statistik friedman test. Adanya perbedaan informasi anatomi dan kualitas citra CT Scan nasofaring terhadap variasi *slice thickness*. Dalam penelitian ini ditunjukkan dari signifikan hasil statistik yaitu p value <0,001 atau dibawah probabilitas 0,05 yang artinya H_0 ditolak dan H_a diterima, sehingga terdapat perbedaan yang signifikan antara penggunaan variasi *slice thickness* terhadap informasi anatomi dan kualitas citra pada pemeriksaan CT Scan nasofaring kasus karsinoma. Menurut (Bontrager,2001) menyebutkan bahwa *slice thickness* mempengaruhi kualitas citra anatomi CT Scan. Ukuran *slice thickness* yang tebal akan menghasilkan citra dengan detail yang rendah, sebaliknya dengan ukuran yang tipis akan menghasilkan detail yang tinggi. Sedangkan menurut (Seeram,2001) menyebutkan bahwa dengan *slice thickness* yang semakin tebal akan meningkatkan kontras resolusi, sedangkan spasial resolusi akan menurun dan *noise* akan berkurang. Sebaliknya *slice thickness* semakin tipis maka ukuran *voxel* akan berkurang sehingga spasial resolusi dan *noise* meningkat sedangkan kontras resolusi menurun.

1. *Slice thickness* yang dapat menghasilkan informasi anatomi dan kualitas citra yang optimal pada pemeriksaan CT Scan nasofaring kasus karsinoma

Slice thickness sangat mempengaruhi informasi anatomi dan kualitas citra CT Scan nasofaring kasus karsinoma. Menurut Bontrager (2001) penampilan citra yang baik tergantung kualitas citra yang dihasilkan sehingga aspek klinis dan citra tersebut dapat dimanfaatkan untuk menegakkan diagnosa, adapun salah satu parameter untuk mengontrol output citra yang optimal adalah pemilihan *slice thickness* yang tepat. *Slice thickness* adalah tebalnya irisan atau potongan objek yang diperiksa. Ukuran yang tebal akan menghasilkan citra dengan detail yang rendah sebaliknya dengan ukuran yang tipis akan menghasilkan detail yang tinggi.

Disekitar nasofaring cukup banyak yang dinilai dari organ soft tissue dan tulang, pada penelitian ini organ yang

akan dinilai dari pemeriksaan CT Scan nasofaring kasus karsinoma adalah nasal septum, nasopharyngeal space, maxillary sinus, fossa rosenmuller, torus tubarius, tuba eustachius, karsinoma dan kualitas citra yang dinilai adalah noise. Dari hasil penilaian informasi anatomi keseluruhan CT Scan nasofaring mean rank terdapat nilai variasi slice thickness yang tertinggi yaitu slice thickness 5 mm dengan mean rank 2,61, slice thickness 3 mm dengan mean rank 2,19 dan slice thickness 7 mm dengan mean rank 1,20. Nilai mean rank yang tertinggi adalah slice thickness 5 mm.

Menurut (Seeram,2001) untuk melihat soft tissue(massa jaringan) pada nasofaring menggunakan slice thickness 3 mm. Sedangkan menurut (Bontrager,2001) ukuran slice thickness yang tipis menghasilkan detail yang tinggi. Slice thickness 3 mm sangat detail hanya untuk melihat jaringan saja, sedangkan organ nasofaring terdapat tulang dan jaringan, apabila menggunakan slice thickness 3 mm batas organ satu dengan lainnya kurang jelas, sehingga sulit untuk dibedakan. Sedangkan untuk slice thickness 5 mm sangatlah optimal untuk melihat struktur jaringan dan tulang dengan sangat jelas.

Sedangkan hasil penilaian untuk kualitas citra noise pada CT Scan nasofaring mean rank terdapat nilai variasi slice thickness yang tertinggi yaitu slice thickness 7 mm dengan mean rank 3,00, slice thickness 5 mm dengan mean rank 2,00 dan slice thickness 3 mm dengan mean rank 1,00. Nilai mean rank yang tertinggi pada kualitas citra adalah slice thickness 7 mm.

Dari anatomi nasal septum dengan slice thickness 3 mm dengan skor penilaian 26, slice thickness 5 mm dengan skor penilaian 28, dan slice thickness 7 mm dengan skor penilaian 20, nasopharyngeal space dengan slice thickness 3 mm dengan skor penilaian 24, slice thickness 5 mm dengan skor penilaian 26, slice thickness 7 mm dengan skor penilaian 18, maxillary sinus slice thickness 3 mm dengan skor penilaian 27, slice thickness 5 mm dengan skor penilaian 27, slice thickness 7 mm dengan skor penilaian 20, fossa rosenmuller slice thickness 3 mm dengan skor penilaian 22, slice thickness 5 mm dengan skor penilaian 28, slice thickness 7 mm dengan skor penilaian 14, torus tubarius slice thickness 3 mm dengan skor penilaian 20, slice thickness 5 mm dengan skor penilaian 27, slice thickness 7 mm dengan skor penilaian 10, tuba eustachius slice thickness 3 mm dengan skor penilaian 24, slice thickness 5 mm dengan skor penilaian 26, slice thickness 7 mm dengan skor penilaian 10, karsinoma slice thickness 3 mm dengan skor penilaian 24, slice thickness 5 mm dengan skor penilaian 27, slice thickness 7 mm dengan skor noise penilaian 16, slice thickness yang terbaik untuk keseluruhan menggunakan slice thickness 5 mm dari hasil menunjukkan nilai skor tertinggi adalah slice thickness 5 mm. Slice thickness 5 mm untuk keseluruhan anatomi dapat memperlihatkan batas ujung yang tegas, menghasilkan citra yang jelas dan menghasilkan gambaran yang optimal. Untuk patologi karsinoma dapat terlihat jelas pada slice thickness 5 mm dengan mean rank 2,60. Menurut (Ballinger 2010), parameter standar yang sering digunakan dalam protokol rutin pemeriksaan CT Scan nasofaring dewasa adalah 5 mm. Untuk penilaian ketidadaan noise, slice thickness 3 mm terdapat

noise sangat jelas, slice thickness 5 mm terdapat noise kurang jelas dan slice thickness 7 mm tidak adanya noise, dan noise paling banyak berada pada slice thickness 3 mm

Penulis berpendapat bahwa slice thickness 3 mm mampu menampilkan karsinoma dengan jelas tetapi informasi anatomi tidak terlihat dengan jelas karena noise yang tinggi, sedangkan untuk slice thickness 7 mm menghasilkan kualitas citra yang baik tetapi tidak dapat memperlihatkan batas ujung yang tegas, dan informasi anatomi seperti organ fossa rosenmuller, torus tubarius, dan tuba eustachius tidak dapat dilihat dengan jelas karena detail yang menurun, dalam memperlihatkan informasi anatomi pemilihan slice thickness 5 mm cukup dapat memperlihatkan struktur anatomi soft tissue dan tulang. Karena nasofaring kasus karsinoma memerlukan tingkat detail yang tinggi dan untuk memperlihatkan kualitas citra yang baik menggunakan slice thickness 7 mm.

SIMPULAN

Berdasarkan hasil dan pembahasan dari penelitian yang telah dilakukan dapat disimpulkan bahwa :

1. Ada perbedaan informasi anatomi dan kualitas citra pada CT Scan nasofaring kasus karsinoma menggunakan variasi slice thickness. Secara keseluruhan hasil penilaian informasi anatomi dan kualitas citra pada organ yang dinilai meliputi nasal septum, nasopharyngeal space, maxillary sinus, fossa rosenmuller, torus tubarius, tuba eustachius, karsinoma dan kualitas citra yang dinilai yaitu noise menunjukkan perbedaan yang signifikan dengan nilai p value $< 0,001$ atau dibawah probabilitas dibawah 0,05.
2. Nilai *slice thickness* yang dapat menghasilkan informasi anatomi yang optimal pada pemeriksaan CT Scan nasofaring adalah dengan menggunakan *slice thickness* 5 mm dengan nilai *mean rank* 2,61, sedangkan nilai slice thickness yang menghasilkan kualitas citra yang optimal pada pemeriksaan CT Scan nasofaring kasus karsinoma dengan menggunakan slice thickness 7 mm dengan nilai mean rank tertinggi 3,00

DAFTAR PUSTAKA

- Almant, Douglas G. 1991. *Practical Statistics for Medical Research*. Chapman and Hall/CRC. London
- Amarudin. 2007. Image Quality. <http://amarudin.multiply.com/journal>. Tanggal akses 15 Januari 2009
- Arini, Dinar. 2004. *Perbedaan Terapi Radiasi dengan Kemoterapi Terhadap Kesembuhan Kanker Nasofaring*. Skripsi FK UNS, Surakarta
- Ballinger, Frank D Eugene, Long Bruce W, Smith Barbara J. 2010. *Merril's Atlas of Radiographic Position and Radiologic Procedures, Volume Three, twelfth Edition*. St. Lois, CV Mosby Company
- Bontrager, Kenneth L, Lampignano John P. 2001. *Textbook of Radiographic Positioning and Related Anatomy Mosby*. St Loui, CV Mosby Company
- Dahlan, M Sopiudin. 2013. *Statistik untuk Kedokteran dan Kesehatan*, edisi 6. Salemba Medika, Jakarta.
- Mancuso A Anthony, 2011. *Head and Neck Radiology. Volume Two*. China of Wolter Kluwer.
- Seeram, Euclid. 2001. *Computed Tomography : Physical Principles Clinical Applications and Quality Control Second Edition*. W.B. saunders Company. United Stated of America.