

## ANALISIS VARIASI PENYUDUTAN ARAH SINAR TERHADAP INFORMASI ANATOMI PEDIS PROYEKSI ANTEROPOSTERIOR

### THE ANALYSIS OF DIRECTION ANGLE VARIATION TOWARD ANATOMY INFORMATION OF PEDIS ANTEROPOSTERIOR PROJECTION

Agustina Dwi Prastanti<sup>1)</sup>, Syaflina Rezki<sup>2)</sup>, Ardi Soesilo Wibowo<sup>3)</sup>  
<sup>1,2,3)</sup> Health Polytechnics of Semarang-Indonesia  
 e-mail : tina.atrodepkes17@gmail.com

#### ABSTRACT

**Background :** Many hospitals in the examination of pedis AP projection use 0° or perpendicular. It is not based on the theory. So that, it is done research about the variation of direction angle of AP projection in pedis examination toward anatomy information. The examination is aim to find how big the direction angle toward anatomy information which is result by examination pedis AP projection and angle which is result by optimal anatomy information.

**Methods :** The research which is used descriptive quantitative research by experiment approach. The research is done by pedis phantom which eksposes four times with same expose factor with difference angle variation 0°, 5°, 10° and 15° *cephalad* and questionnaire filling. The research using the independent variable is the direction angle on the examination pedis AP projection and the dependent variable is anatomical information on the radiograph pedis AP projection. The questionnaire is filled by three respondents, they are Radiologist. The scoring result of the respondents processes and present in table and graphic to describe and analyse for getting conclusion.

**Results :** From the scoring result, it is seen the influence of angle toward pedis anatomy information difference. When use of the angle 0° and 5° *cephalad* show very clear navicular. While the angle of 10° *cephalad* show open joint space between medial cuneiform and the intermediate cuneiform and a very clear cuboid. The angle of 15° *cephalad* shows a very clear tarsometatarsal joint. And then, the angle which is yield optimal anatomy information in examination pedis AP projection is the angle of 10° *cephalad*.

**Conclusion :** The radiographic technique of the AP projection pedis with a variation of 0°, 5°, 10° and 15° *cephalad* produces different anatomical information. At angle 0° and 5° showing very clear navicular, 10° *cephalad* revealed joints between the medial cuneiform and intermediate cuneiform and cuboid and 15° *cephalad* shows the tarsometatarsal joint very clearly. The optimal angle in generating anatomical information on the AP projection examination is 10° *cephalad*.

**Keywords :** *angle variations, anatomical information, Anteroposterior projection pedis*

#### PENDAHULUAN

Pedis terdiri dari 3 tulang yaitu tarsal, metatarsal, dan phalang. Tarsal ada 7 buah yang secara kolektif dinamakan tarsus. Tulang tersebut adalah talus, calcaneus, navicular, cuboid, medial, intermedial dan lateral *cuneiform*. Terdapat lima tulang yang *membentukmetatarsal*. Metatarsal yang pertama lebih tebal dan sedikit lebih pendek dari tulang yang lain. phalang berukuran kecil, ada yang dua di jari pertama dan tiga di jari- jari pedis lainnya (Pearce,2009).

Gangguan yang terjadi pada pedis adalah fraktur, *joint effusion*, dan dislokasi (Bontrager, 2014). Pada dunia radiologi terdapat berbagai pemeriksaan untuk mendiagnosa penyakit yang ada dipedis *salah* satunya melalui pemeriksaan konvensional. Pemeriksaan ini akan menghasilkan sebuah radiograf yang berkualitas untuk memberikan informasi mengenai keadaan dari pedis tersebut.

Pada pemeriksaan ini, terdapat berbagai arah sinar diantaranya arah sinar yang menyudut. Penyudutan tabung adalah pergerakan arah dan besaran penyudutan tabung dari posisi normal dan tegak *lurus* terhadap film. Penyudutan tabung bertujuan untuk menghindari superposisi pada obyek yang saling berdekatan, sehingga gambaran yang dihasilkan lebih optimal. Arah pergerakan tabung umumnya kearah

longitudinal yang dikenal dengan istilah *cephalad*, jika ke arah kepala pasien sedangkan *caudad* jika mengarah ke kaki pasien (Carlton dan Adler, 2001).

Menurut Ballinger (2012), pemeriksaan radiografi pedis dapat dilakukan dengan proyeksi AP (Anteroposterior) dengan arah sinar tegak lurus, proyeksi AP Axial dengan arah sinar 10°*cephalad*, AP oblik dan lateral dengan arah sinar tegak lurus. Sedangkan menurut Bontrager (2014), pemeriksaan radiografi pedis dilakukan dengan proyeksi AP Axial dengan arah sinar 15° *cephalad* bagi pasien yang memiliki *arcus longitudinal* yang besar dan 5° ke arah *cephalad* bagi pasien yang memiliki *arcus longitudinal* yang kecil.

Berdasarkan observasi di RSUP Dr. Sardjito Yogyakarta, RSUD Kota Semarang dan RSTP dr. Ario Wirawan Salatiga pemeriksaan pedis tidak menggunakan penyudutan. *SedangVkan* belum ada penelitian yang mengkaji tentang pengaruh variasi penyudutan arah sinar terhadap informasi anatomi pedis proyeksi anteroposterior. Dengan menggunakan variasi penyudutan yang berbeda-beda yaitu 0°, 5°, 10° dan 15° terhadap kriteria anatomi yang dihasilkan pada pemeriksaan pedis proyeksi anteroposterior.

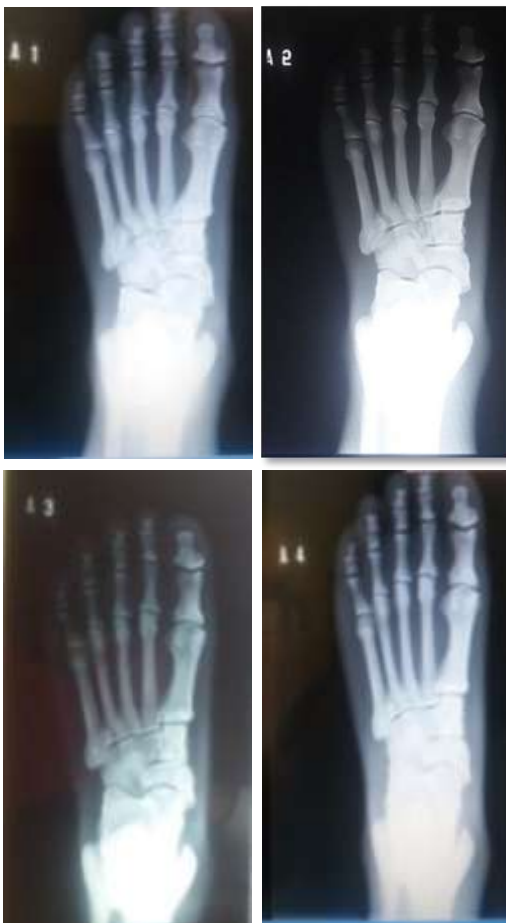**METODE**

Penelitian Karya Tulis Ilmiah ini merupakan penelitian kuantitatif dengan pendekatan eksperimen. Penelitian dilakukan dengan melakukan variasi penyudutan arah sinar terhadap pemeriksaan pedis *proyeksi* anteroposterior.

Berdasarkan hasil *kuisisioner* yang diisi responden diperoleh data. Data yang disajikan dalam bentuk tabel skoring dan grafik. Kemudian dideskripsikan dan dianalisis untuk mendapatkan kesimpulan. Variasi sudut mempunyai informasi anatomi paling baik apabila yang mempunyai nilai dengan jumlah total penilaian *kuisisioner* paling tinggi, sebaliknya informasi anatomis kurang baik dengan jumlah penilaian *kuisisioner* paling rendah.

**HASIL**

Hasil radiograf penelitian ini berjumlah empat buah dengan variasi sudut 0°, 5°, 10° dan 15° dengan gambaran sebagai berikut :



Gambar 1. Hasil Radiograf Pedis Proyeksi AP Dengan Berbagai Variasi Sudut ke *Cephalad* Sebesar (a) A1=0°, (b) A2=5°, (c) A3=10° dan (d) A4=15°

Pada gambar 4.1, hasil radiograf pedis dengan berbagai variasi sudut 0°, 5°, 10° dan 15° *cephalad* mempengaruhi informasi anatomi pada pedis yang berbeda-beda yaitu pada kriteria *terbukanya* tarsophalangeal joint, metatarsophalangeal joint dan terlihatnya celah antara medial *cuneiform* dan intermediate *cuneiform*. Selain itu ada beberapa anatomi dari

pedis lainnya yaitu terlihatnya *sessamoid*, *navicular*, *cuboid*, tarsal dan metatarsal.

**Hasil Kuisisioner**

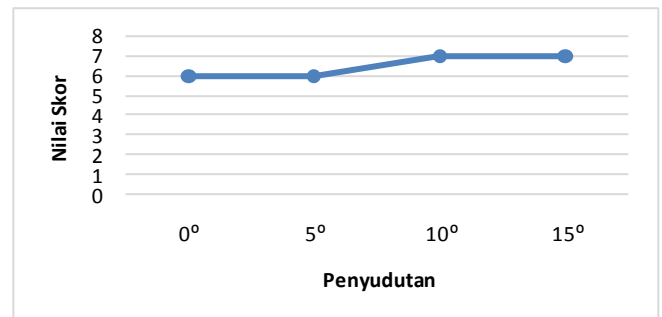
Untuk *informasi* anatomi pertama yaitu *terbukanya* tarsometatarsal joint sebagai berikut:

Tabel 1. Tabel Skoring Informasi Anatomi Terbukanya Tarsometatarsal Joint

Responden	Variasi Penyudutan			
	A1	A2	A3	A4
1	2	2	1	1
2	2	2	3	3
3	2	2	3	3
Jumlah	6	6	7	7

Dari tabel 1 diatas menunjukkan bahwa skoring informasi anatomi *terbukanya* tarsometatarsal bervariasi. Ada responden yang menilai tidak jelas, jelas dan sangat jelas terbuka tarsometatarsal joint pada keempat sudut tersebut. Nilai skoring dari keempat sudut tidak jauh berbeda. Sudut yang memiliki nilai skoring yang tertinggi adalah sudut 10° dan 15° yang memiliki nilai skoring yang sama yaitu 7.

Apabila *dilihat* dari skoring diatas dapat digambarkan dalam grafik dengan tampilan sebagai berikut:



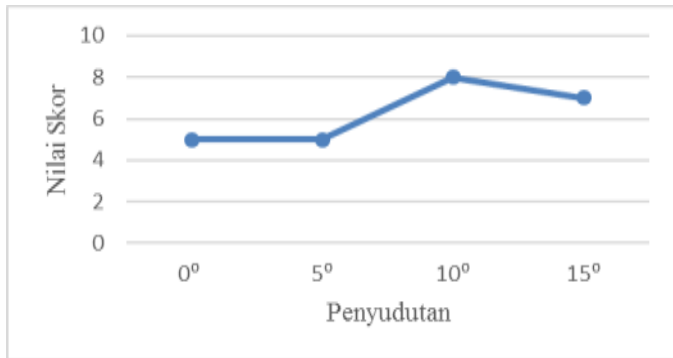
Gambar 2. Grafik Pengaruh Variasi Penyudutan terhadap *terbukanya* Tarsometatarsal Joint

Dilihat dari gambar 2 terjadi stagnan dan peningkatan *nilai* skoring pada keempat sudut. Pada penyudutan 0° ke sudut 5° nilai informasi anatomi stagnan, tetapi terjadi peningkatan dari sudut 5° ke 10° dan nilai sudut dari 10° ke 15° tidak terjadi peningkatan juga atau stagnan.

Tabel 2. Tabel Skoring Informasi Anatomi Terbukanya Metatarsophalangeal Joint

Responden	Variasi penyudutan			
	A1	A2	A3	A4
1	1	1	2	1
2	2	2	3	3
3	2	2	3	3
Jumlah	5	5	8	7

Untuk informasi anatomi yang kedua adalah terbuka metatarsophalangeal joint dapat dilihat pada tabel 2 yang menunjukkan bahwa skoring informasi anatomi terbukanya metatarsophalangeal joint bervariasi. Ada responden yang menilai tidak jelas, jelas dan sangat jelas terbuka metatarsophalangeal joint pada keempat sudut tersebut. Sudut yang memiliki nilai skoring yang tertinggi adalah sudut 10° yang memiliki nilai skoring yaitu 8. Apabila tabel 2 dibuatkan suatu grafik maka akan terlihat seperti pada gambar 3.



Gambar 3. Grafik Pengaruh Variasi Penyudutan terhadap Terbukanya Metatarsophalangeal Joint

Dilihat dari grafik di atas terjadi stagnan, peningkatan dan penurunan nilai skoring pada keempat sudut. Pada sudut 0° ke 5° nilai informasi anatomi stagnan. Pada sudut 5° ke 10° terjadi peningkatan nilai informasi anatomi dan penurunan nilai informasi anatomi dari sudut 10° ke 15°.

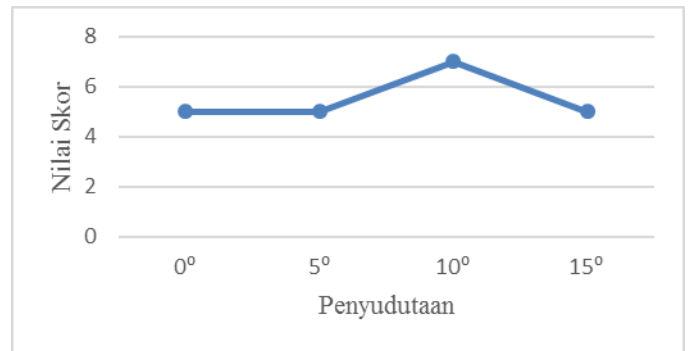
Untuk informasi anatomi yang ketiga adalah terbuka interphalangeal joint sebagai berikut:

Tabel 3. Tabel Skoring Informasi Anatomi Terbukanya Interphalangeal Joint

Responden	Variasi penyudutan			
	A1	A2	A3	A4
1	1	1	1	1
2	2	2	3	2
3	2	2	3	2
Jumlah	5	5	7	5

Dari tabel 3 menunjukkan bahwa nilai skoring informasi anatomi terbukanya interphalangeal joint bervariasi. Ada responden yang menilai tidak jelas, jelas dan sangat jelas terbuka interphalangeal joint pada keempat radiograf tersebut. Nilai informasi anatomi radiograf tersebut tidak terlalu jauh berbeda. Sudut yang memiliki nilai skoring yang tertinggi adalah sudut 10° yang memiliki nilai skoring yaitu 7.

Apabila tabel 3 digambarkan dalam suatu grafik dapat dilihat seperti gambar 4 terjadi stagnan, peningkatan dan penurunan nilai skoring pada keempat sudut. Pada sudut 0° ke 5° nilai informasi anatomi stagnan. Pada sudut 5° ke 10° terjadi peningkatan nilai informasi anatomi dan penurunan nilai informasi anatomi dari sudut 10° ke 15° dengan nilai yang sama dengan sudut 0° dan 5°.



Gambar 4 Grafik Pengaruh Variasi Penyudutan terhadap Terbukanya Interphalangeal Joint

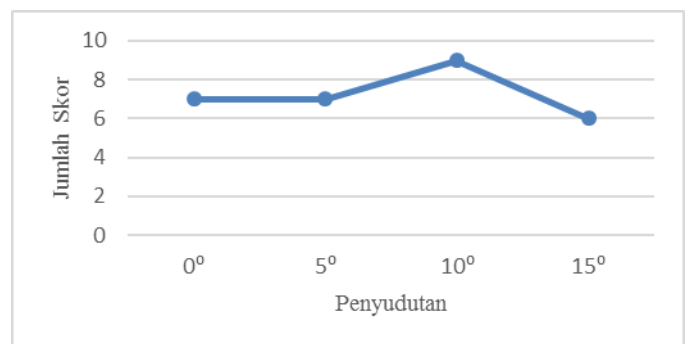
Untuk informasi anatomi yang keempat adalah terlihat celah antara medial cuneiform dan intermediate cuneiform sebagai berikut:

Tabel 4 Skoring Informasi Anatomi Terlihatnya Celah antara Medial Cuneiform dan Intermediate Cuneiform

Responden	Variasi Penyudutan			
	A1	A2	A3	A4
1	3	3	3	2
2	2	2	3	2
3	2	2	3	2
Jumlah	7	7	9	6

Dari tabel 4 di atas menunjukkan bahwa skoring informasi anatomi terlihat celah antara medial cuneiform dan intermediate cuneiform tidak terlalu bervariasi. Responden hanya menilai jelas dan sangat jelas terlihat celah antara medial cuneiform dan intermediate cuneiform pada keempat sudut tersebut. Sudut yang memiliki nilai skoring yang tertinggi adalah sudut 10° yang memiliki nilai skoring yaitu 9.

Apabila tabel 4 dapat digambarkan dalam grafik dengan tampilan sebagai berikut:



Gambar 5 Grafik Pengaruh Variasi Penyudutan terhadap Terlihatnya Celah antara Medial Cuneiform dan Intermediate Cuneiform

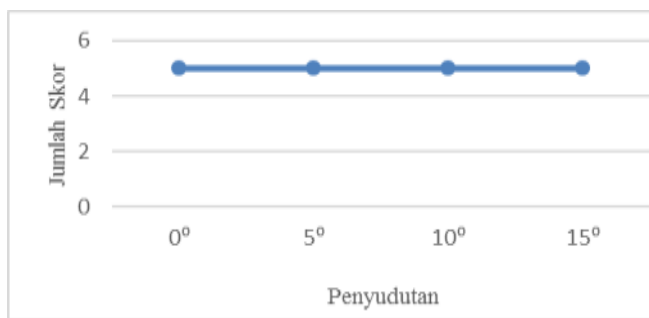
Dilihat dari gambar 5 terjadi stagnan, peningkatan dan penurunan nilai skoring pada keempat sudut. Pada sudut 0° ke 5° nilai informasi anatomi stagnan. Pada sudut 5° ke 10°

terjadi peningkatan nilai informasi anatomi dan penurunan nilai informasi anatomi dari sudut 10° ke 15°.

Tabel 5. Tabel Skoring Informasi Anatomi Terlihatnya Sessamoid Variasi penyudutan

Responden	Variasi penyudutan			
	A1	A2	A3	A4
1	3	3	3	3
2	1	1	1	1
3	1	1	1	1
Jumlah	5	5	5	5

Dari tabel 5 diatas menunjukkan bahwa skoring informasi anatomi sessamoid tidak terlalu bervariasi. Responden hanya menilai tidak jelas dan sangat jelas terlihat sessamoid pada keempat sudut tersebut. Keempat sudut memiliki nilai yang sama dalam kriteria ini, apabila digambarkan dalam grafik dengan tampilan sebagai berikut:



Gambar 6 Grafik Pengaruh Variasi Penyudutan terhadap Terlihatnya Sessamoid

Dilihat dari gambar 6 menunjukkan nilai informasi anatomi dari sudut 0° sampai 15° stagnan atau tidak mengalami penurunan dan peningkatan nilai radiograf.

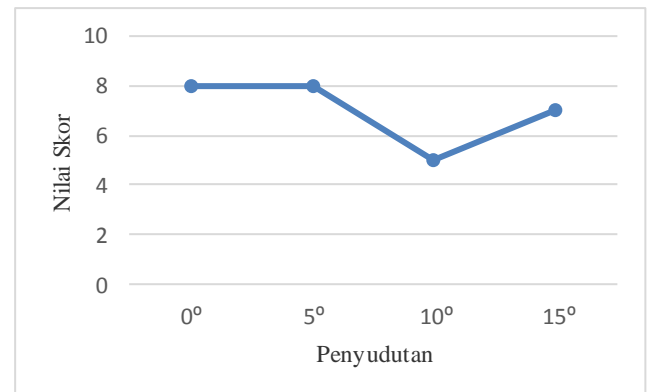
Untuk informasi anatomi yang keenam adalah terlihatnya navicular adalah sebagai berikut:

Tabel 6. Tabel Skoring Informasi Anatomi Terlihatnya Navicular Variasi Penyudutan

Responden	Variasi Penyudutan			
	A1	A2	A3	A4
1	2	2	1	1
2	3	3	1	3
3	3	3	3	3
Jumlah	8	8	5	7

Dari tabel 6 diatas menunjukkan bahwa skoring informasi anatomi navicular bervariasi. Ada responden yang menilai tidak jelas, jelas dan sangat jelas terlihat navicular pada keempat sudut tersebut. Sudut yang memiliki nilai skoring yang tertinggi adalah sudut 0° dan 5° yang memiliki nilai skoring yaitu 8.

Apabila dilihat dari skoring diatas dapat digambarkan dalam grafik dengan tampilan sebagai berikut:



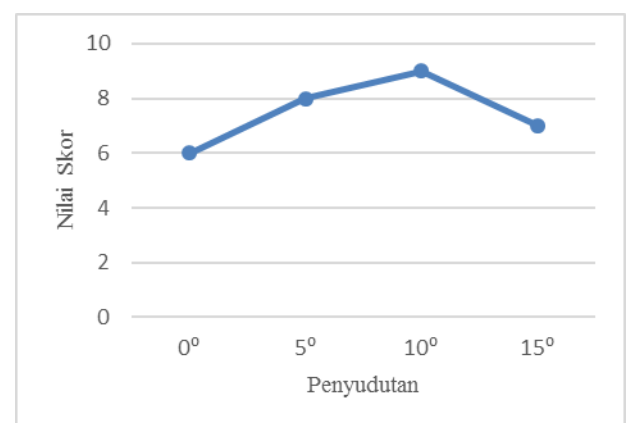
Gambar 7 Grafik Pengaruh Variasi Penyudutan terhadap Terlihatnya Navicular

Dilihat dari grafik di atas terjadi stagnan, penurunan dan peningkatan nilai skoring pada keempat sudut. Pada sudut 0° ke 5° nilai informasi anatomi stagnan. Pada sudut 5° ke 10° terjadi penurunan nilai informasi anatomi dan pada sudut 10° ke 15° terjadi peningkatan nilai informasi anatomi tetapi tidak tinggi dibandingkan dengan sudut 5° dan 10°.

Untuk informasi anatomi yang ketujuh adalah terlihat cuboid sebagai berikut:

Tabel 7. Tabel Skoring Informasi Anatomi Terlihatnya Cuboid Variasi Penyudutan

Responden	Variasi Penyudutan			
	A1	A2	A3	A4
1	2	2	3	3
2	2	3	3	2
3	2	3	3	2
Jumlah	6	8	9	7



Gambar 8 Grafik Pengaruh Variasi Penyudutan terhadap Terlihatnya Cuboid

Dari tabel 7 diatas menunjukkan bahwa skoring informasi anatomi cuboid tidak terlalu bervariasi. Responden hanya menilai jelas dan sangat jelas terlihat cuboid pada keempat

sudut tersebut. Sudut yang memiliki nilai skoring yang tertinggi adalah sudut 10° yang memiliki nilai skoring yaitu 9.

Dilihat dari grafik 8 terjadi peningkatan dan penurunan pada keempat sudut. Pada sudut 0° ke 10° nilai informasi anatomi mengalami peningkatan, namun pada penyudutan 10° ke 15° mengalami penurunan nilai informasi anatomi, apabila dilihat dari skoring diatas dapat digambarkan dalam grafik dengan tampilan seperti gambar 8.

Untuk informasi anatomi yang kedelapan adalah terlihat tarsal sebagai berikut:

Tabel 8. Tabel Skoring Informasi Anatomi Terlihatnya Tarsal

Responden	Variasi Penyudutan			
	A1	A2	A3	A4
1	2	2	2	2
2	1	1	2	2
3	1	1	2	2
Jumlah	4	4	6	6

Tabel 9. Tabel Skoring Informasi Anatomi Terlihatnya Metatarsal

Responden	Variasi Penyudutan			
	A1	A2	A3	A4
1	1	1	1	1
2	3	3	3	3
3	3	3	3	3
Jumlah	7	7	7	7

Tabel 10. Tabel Skoring Gambaran dari Semua Kriteria Radiograf

Responden	Variasi Penyudutan			
	A1	A2	A3	A4
1	17	17	17	16
2	18	19	22	21
3	18	19	24	21
Jumlah	53	55	63	58

Dari tabel 8 diatas menunjukkan bahwa skoring informasi anatomi tarsal tidak terlalu bervariasi. Responden hanya menilai jelas dan sangat jelas terlihat tarsal pada keempat sudut tersebut. Sudut yang memiliki nilai skoring yang tertinggi adalah sudut 10° dan 15° yang memiliki nilai skoring yang sama yaitu 6.

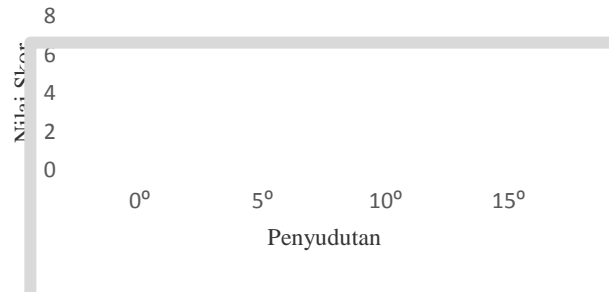
Dilihat dari grafik di atas terjadi nilai yang stagnan dan peningkatan pada keempat sudut. Pada sudut 0° ke 5° nilai informasi anatomi mengalami stagnan. Pada sudut 5° ke 10° mengalami peningkatan nilai informasi anatomi dan dari sudut 10° ke 15° juga mengalami nilai informasi anatomi yang stagnan.

Dari tabel 9 diatas menunjukkan bahwa skoring informasi anatomi metatarsal tidak terlalu bervariasi. Responden hanya menilai tidak jelas dan sangat jelas terlihat metatarsal pada keempat sudut tersebut. Keempat sudut memiliki nilai yang sama dalam kriteria ini, Apabila dilihat dari skoring tabel 9 dapat digambarkan dalam grafik dengan tampilan seperti

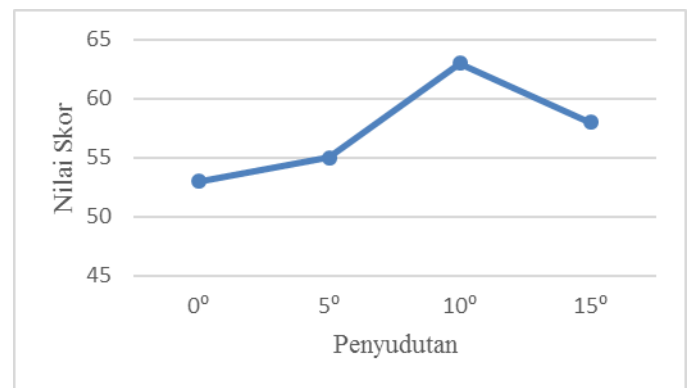
gambar 9 dan menunjukkan nilai informasi anatomi dari sudut 0° sampai 15° stagnan atau tidak mengalami penurunan dan peningkatan nilai radiograf.

**Sudut Yang Menghasilkan Informasi Anatomi yang Optimal**

Berdasarkan tabel 10 di atas, sudut yang memiliki informasi anatomi yang optimal adalah sudut yang memiliki jumlah skoring yang tertinggi yaitu sudut 10° dengan nilai skoring 63, apabila dilihat dari skoring tabel 10 dapat digambarkan dalam grafik dengan tampilan seperti gambar 10.



Gambar 9. Grafik Pengaruh Variasi Penyudutan terhadap Terlihatnya Metatarsal



Gambar 10. Grafik Skoring Gambaran dari Semua Kriteria Radiograf

Dilihat dari grafik di atas, nilai skoring keempat sudut tersebut mengalami peningkatan dan penurunan. Pada sudut 0° ke 10° informasi anatomi mengalami peningkatan tetapi pada sudut 10° ke 15° mengalami penurunan.

**DISKUSI**

Berdasarkan pengolahan data dengan menggunakan metode deskriptif, informasi anatomi pedis menghasilkan skoring yang berbeda-beda antara 0°, 5°, 10° dan 15° *cephalad*. Hal ini menunjukkan adanya pengaruh variasi besarnya penyudutan arah sinar pada pemeriksaan pedis proyeksi AP.

Variasi penyudutan yang paling optimal ditunjukkan pada hasil skoring informasi anatomi yang paling tinggi pada radiograf A3 yaitu dengan variasi penyudutan 10° *cephalad*.

Pada kriteria terbukanya tarsometatarsal joint yang paling optimal ditunjukkan pada tabel 1 adalah sudut 10° dan 15° *cephalad*. Hal ini sesuai dengan literatur (Ballinger, 2012) bahwa tarsometatarsal joint akan terlihat jelas dengan menggunakan sudut 10° *cephalad* karena *central ray* yang

digunakan tegak lurus dengan metatarsal sehingga mengurangi *foreshortening*.

Pada kriteria radiograf terbukanya metatarsophalangeal joint yang paling optimal ditunjukkan pada tabel 2 adalah sudut  $10^{\circ}$  *cephalad* yang memiliki nilai skoring yang tertinggi. Pada gambar 3 nilai skoring informasi anatomi terbukanya metatarsophalangeal joint mengalami peningkatan informasi anatomi tetapi mengalami penurunan dari  $10^{\circ}$  ke  $15^{\circ}$  *cephalad* namun hasil informasinya lebih optimal dibandingkan dengan sudut  $0^{\circ}$  dan  $5^{\circ}$  *cephalad*.

Pada kriteria radiograf terbukanya interphalangeal joint yang paling optimal ditunjukkan pada tabel 3 adalah sudut  $10^{\circ}$  *cephalad* yang memiliki nilai skoring yang tertinggi. Pada gambar 4 nilai skoring informasi anatomi terbukanya interphalangeal joint pada  $0^{\circ}$  ke  $5^{\circ}$  tidak mengalami peningkatan atau penurunan informasi anatomi tetapi mengalami peningkatan dari  $5^{\circ}$  ke  $10^{\circ}$  *cephalad* dan penurunan dari  $10^{\circ}$  ke  $15^{\circ}$  namun nilai informasi yang dihasilkan sama dengan  $0^{\circ}$  dan  $5^{\circ}$ .

Pada kriteria radiograf terlihat celah antara medial *cuneiform* dan intermediate *cuneiform* yang paling optimal ditunjukkan pada tabel 4 adalah sudut  $10^{\circ}$  *cephalad* yang memiliki nilai skoring yang tertinggi. Hal ini telah sesuai dengan literatur (Ballinger, 2012) bahwa salah satu kriteria dari pemeriksaan pedis dengan sudut  $10^{\circ}$  *cephalad* adalah terlihat celah antara medial *cuneiform* dan intermediate *cuneiform* dengan jelas.

Pada kriteria radiograf terlihat *seesaw* yang paling optimal adalah semua sudut yang digunakan yaitu  $0^{\circ}$ ,  $5^{\circ}$ ,  $10^{\circ}$  dan  $15^{\circ}$  *cephalad*. Hal ini ditunjukkan pada gambar 4.6 bahwa hasil skoring dari sudut  $0^{\circ}$  ke  $15^{\circ}$  *cephalad* tidak mengalami peningkatan atau penurunan nilai informasi anatomi.

Pada kriteria radiograf terbukanya *seesaw* yang paling optimal ditunjukkan pada tabel 6 adalah sudut  $0^{\circ}$  dan  $5^{\circ}$  *cephalad* yang memiliki nilai skoring yang tertinggi. Pada gambar 7 nilai skoring informasi anatomi terlihatnya *seesaw* pada  $0^{\circ}$  ke  $5^{\circ}$  tidak mengalami peningkatan atau penurunan informasi anatomi tetapi mengalami penurunan dari  $5^{\circ}$  ke  $10^{\circ}$  *cephalad* dan peningkatan dari  $10^{\circ}$  ke  $15^{\circ}$  *cephalad*.

Pada kriteria radiograf terlihat cuboid yang paling optimal ditunjukkan pada tabel 7 adalah sudut  $10^{\circ}$  *cephalad* yang memiliki nilai skoring yang tertinggi. Pada gambar 8 nilai skoring informasi anatomi terlihatnya cuboid pada  $0^{\circ}$  ke  $10^{\circ}$  mengalami peningkatan informasi anatomi dan mengalami penurunan dari  $10^{\circ}$  ke  $15^{\circ}$  *cephalad* namun nilai informasi anatomi  $15^{\circ}$  *cephalad* lebih tinggi dibandingkan dengan sudut  $0^{\circ}$  dan lebih rendah dibandingkan sudut  $5^{\circ}$  *cephalad*.

Pada kriteria radiograf terlihat tarsal yang paling optimal ditunjukkan pada tabel 8 adalah sudut  $10^{\circ}$  dan  $15^{\circ}$  *cephalad* yang memiliki nilai skoring yang tertinggi. Pada gambar 4.9 nilai skoring informasi anatomi terlihatnya cuboid pada  $0^{\circ}$  ke  $5^{\circ}$  tidak mengalami peningkatan atau penurunan informasi anatomi dan mengalami peningkatan dari  $5^{\circ}$  ke  $10^{\circ}$  *cephalad* sedangkan nilai informasi sudut  $10^{\circ}$  ke  $15^{\circ}$  *cephalad* juga tidak mengalami peningkatan atau penurunan informasi anatomi.

Pada kriteria radiograf terlihat metatarsal yang paling optimal adalah semua sudut yang digunakan yaitu  $0^{\circ}$ ,  $5^{\circ}$ ,  $10^{\circ}$  dan  $15^{\circ}$  *cephalad*. Hal ini sesuai dengan literatur (Ballinger, 2012) bahwa salah satu kriteria dari penyudutan pedis  $0^{\circ}$  sampai  $15^{\circ}$  *cephalad* adalah terlihatnya metatarsal.

Sudut Arah Sinar Terbaik yang Digunakan Pada Proyeksi AP Pedis untuk Menghasilkan Informasi Anatomi yang Optimal yaitu berdasarkan pada tabel 10, sudut yang terbaik digunakan untuk menghasilkan informasi anatomi yang optimal pada teknik pemeriksaan radiografi pedis adalah sudut  $10^{\circ}$  *cephalad* karena nilai skoring informasi anatomi yang paling tinggi diberikan oleh para responden. Sedangkan yang sudut yang kurang baik adalah  $0^{\circ}$  atau tegak lurus yang memiliki nilai skoring terendah yang diberikan oleh responden.

Dari penyudutan  $5^{\circ}$ - $10^{\circ}$  *cephalad* mengalami peningkatan nilai skoring informasi anatomi tetapi setelah menggunakan sudut yang lebih dari  $10^{\circ}$  yaitu  $15^{\circ}$  mengalami penurunan namun informasi anatomi yang dihasilkan masih lebih baik dibandingkan dengan sudut  $0^{\circ}$ - $5^{\circ}$  *cephalad* hal ini ditunjukkan pada gambar 10. Dengan demikian untuk pemeriksaan pedis AP agar menghasilkan informasi anatomi yang optimal dapat menggunakan sudut  $10^{\circ}$  *cephalad*. Dan dihindari menggunakan sudut  $0^{\circ}$  karena informasi anatomi yang minim.

Walaupun sudut terbaik dimiliki oleh penggunaan sudut  $10^{\circ}$  *cephalad*, pada penggunaan sudut  $0^{\circ}$  dan  $5^{\circ}$  *cephalad* pada pemeriksaan radiografi pedis akan menampakkan navicular yang sangat jelas dibandingkan dengan sudut lainnya. Sedangkan untuk sudut  $15^{\circ}$  *cephalad* juga menampakkan tulang pedis lainnya dengan sangat jelas yaitu tarsometatarsal joint dan untuk sudut  $10^{\circ}$  *cephalad* menampakkan celah sendi antara medial *cuneiform* dan intermediate *cuneiform* serta cuboid.

## SIMPULAN

Berdasarkan olah data Teknik radiografi pedis proyeksi AP dengan variasi penyudutan  $0^{\circ}$ ,  $5^{\circ}$ ,  $10^{\circ}$  dan  $15^{\circ}$  *cephalad* menghasilkan informasi anatomi yang berbeda, pada sudut  $0^{\circ}$  dan  $5^{\circ}$  menampakkan navicular sangat jelas, Sudut  $10^{\circ}$  *cephalad* menampakkan celah sendi antara medial *cuneiform* dan intermediate *cuneiform* serta cuboid dan sudut  $15^{\circ}$  *cephalad* menampakkan tarsometatarsal joint dengan sangat jelas. Sudut yang optimal dalam menghasilkan informasi anatomi pemeriksaan pedis proyeksi AP adalah  $10^{\circ}$  *cephalad*.

## DAFTAR PUSTAKA

- Bontrager dkk. 2014. Textbook Of Radiographic Positioning and Related Anatomy Eight Edition. St. Mousby, Inc : Louis.
- Brunner dan Suddarth 2001. Buku Ajar Keperawatan Medikal Bedah. Edisi 8. EGC : Jakarta.
- Ballinger, P.W. 2012. Merrill's Atlas Of Radiographic Positions & Radiologic Procedures, Twelfth Edition. Mosby Elsevier : St. Louis.
- Carlton, Richard R. Dan Arlene M. Adler. 2013. Radiographic Imaging Concepts and Principles, Fifte Edition. Delmar : United States of America.
- Pearce, Evelyn. 2009. Anatomi Dan Fisiologi Untuk Paramedic. Gramedia Pustaka Utama : Jakarta.
- Sloane, Ethle. 2003. Anatomi Dan Fisiologi Untuk Pemula. EGC : Jakarta.