

ANALISIS VARIASI KETEBALAN KEPALA PADA PEMERIKSAAN MASTOID PROYEKSI AXIOLATERAL METODE *SCHULLER* TERHADAP GAMBARAN ANATOMIS

ANALYSIS OF HEAD THICKNESS VARIATION IN AXIOLATERAL PROJECTION OF MASTOID EXAMINATION USING *SCHULLER* METHOD TO THE ANATOMICAL IMAGE

Dartini¹⁾, Galuh Negrawati²⁾, Bagus Dwi Handoko³⁾
^{1,2,3)} Health Polytechnics of Semarang-Indonesia
 e-mail: dartini.tini@gmail.com

ABSTRACT

Background: Axialateral projection of mastoid examination with Schuller method using angle range of 25°-30° caudad according to Bontrager (2010). The difference thickness of the human's head will cause range of angles of axialateral projection of mastoid examination using Schuller projection. The inappropriate angle will affect the different anatomical information. Axialateral projection of mastoid examination using Schuller projection in Radiology Installation of dr. Soetomo Hospital used an angle that is 25° for all patients with different thickness of the head. This study aims to determine the differences in anatomical image clarity on radiographic image of axialateral projection of mastoid examination using Schuller method with an angle that is 25° with variations of head thickness between 12 to 14.5 cm.

Methods: This research was a quantitative research with an experimental approach. Subjects of this research were 10 respondents. Data analyzed statistically by Kruskal Wallis test and Mann Whitney test.

Results: The results showed that there was difference in anatomical image of axialateral projection of mastoid examination with Schuller method with 25° angle. Result of statistical test to get optimal radiographic image of mastoid using Schuller method showed the significant value, which was 0,000. Differences in anatomical image was also shown on the assessment results from 10 respondents which most of respondents assess anatomical features on a 14.5 cm head thickness was very good.

Conclusion: There were differences anatomical information of mastoid radiograph using schuller method with thickness variation of head. Head thickness of 14.5 cm can show anatomical image of the mastoid air cells, bony labyrinth, condyle mandible, temporomandibular joint (TMJ), Aacousticus the external meatus (MAE) and tegmen tympani. The CR angle should be considered based on head thickness.

Keywords: head thickness, axialateral projection, mastoid examination, Schuller method, anatomical image

PENDAHULUAN

Mastoid merupakan bagian dari tulang temporal yang terletak di belakang dan dibawah liang telinga. *Prosesus mastoid* adalah tonjolan membulat yang mudah teraba di belakang telinga. Pada orang dewasa *prosesus mastoideus* mengandung ruang-ruang udara, yang disebut sel-sel udara mastoid (sinus) dan dipisahkan dari otak oleh sekat tulang yang tipis (Sloane, 2004).

Pemeriksaan radiologi mastoid adalah salah satu pemeriksaan radiologi pada obyek yang kompleks. Untuk menggambarkan anatomi mastoid diperlukan teknik radiografi mastoid yang lebih baik. Pada pemeriksaan radiografi mastoid terdapat beberapa teknik pemeriksaan yang bisa digunakan yaitu proyeksi *modified law method*, *stenvers method*, *towne method*, *schuller method*, *arcelin method* dan *mayer method*, (Bontrager, 2010). Tetapi proyeksi yang sering digunakan yaitu proyeksi *schuller*.

Pada teknik pemeriksaan mastoid proyeksi *schuller* menggunakan penyudutan yaitu 25°-30° caudad (Bontrager, 2010). Pemeriksaan radiologi mastoid dengan proyeksi *schuller* di beberapa rumah sakit menggunakan penyudutan 25°. Adanya variasi ketebalan kepala pada masing-masing pasien, tetapi diberi perlakuan penyudutan yang sama maka

dapat menghasilkan perbedaan informasi anatomis pada radiograf. Berdasarkan latar belakang tersebut, peneliti mengkaji lebih dalam tentang perbedaan ketebalan kepala pada pemeriksaan mastoid terhadap gambaran anatomis pada radiograf yang dihasilkan dengan judul "Analisis Variasi Ketebalan Kepala Pada Pemeriksaan *Mastoid* Proyeksi *Axialateral Metode Schuller* Terhadap Gambaran Anatomis".

METODE

Penelitian ini bertujuan untuk mengetahui pengaruh variasi ketebalan kepala pada proyeksi *axialateral* metode *schuller* pada gambaran anatomi yang dihasilkan dan untuk mengetahui ketebalan kepala gambaran anatomi yang paling informatif pada proyeksi *axialateral* metode *schuller* pada radiograf yang dihasilkan. Penelitian dilakukan untuk melihat gambaran anatomi pada radiograf mastoid proyeksi *axialateral* metode *schuller* dengan menggunakan penyudutan 250 dan ketebalan kepala pasien yang berbeda-beda, yaitu radiograf satu (R1) dengan ketebalan kepala 12 cm, radiograf dua (R2) dengan ketebalan kepala 12,5 cm, radiograf tiga (R3) dengan ketebalan kepala 13 cm, radiograf empat (R4) dengan

ketebalan kepala 13,5 cm, radiograf lima (R5) dengan ketebalan kepala 14 cm dan radiograf enam (R6) dengan ketebalan kepala 14,5 cm.

Jenis penelitian ini adalah penelitian kuantitatif dengan pendekatan eksperimental. Penelitian dilakukan pada tanggal 24 Maret s/d 18 April 2014 dengan mengambil lokasi di Instalasi Radiologi Rumah Sakit Umum Daerah Dr. Soetomo Surabaya. Data diperoleh dengan melakukan pengambilan data pada 10 responden yaitu dokter radiolog dengan cara membagikan kuisioner, kemudian dilakukan pengolahan dan analisis data menggunakan komputerisasi dengan program SPSS versi 17.0 dan hasil analisis ini menjadi dasar dalam mengambil kesimpulan yang merupakan hasil dari penelitian. Uji statistik yang digunakan adalah uji kruskal wallis dan mann whitney. Uji kruskal wallis dan mann whitney dilakukan dengan melakukan uji tiap radiograf.

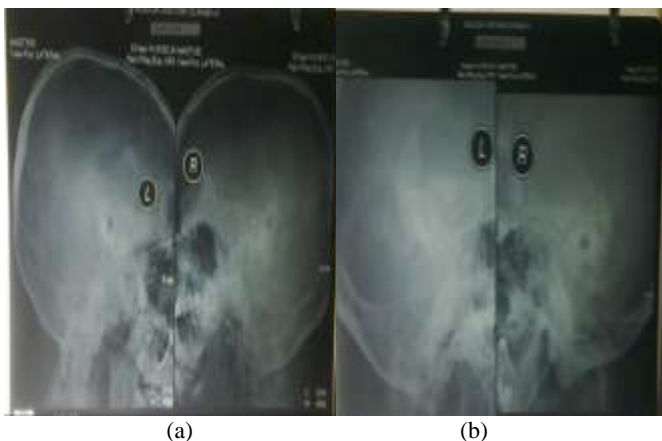
HASIL

Radiograf mastoid dengan proyeksi axiolateral metode schuller dibuat di Instalasi Radiologi RSUD Dr. Soetomo Surabaya. Radiograf diperoleh dengan cara dua kali ekspose pada masing-masing pemeriksaan, yaitu satu kali ekspose pada mastoid kanan dan satu kali ekspose pada mastoid kiri.

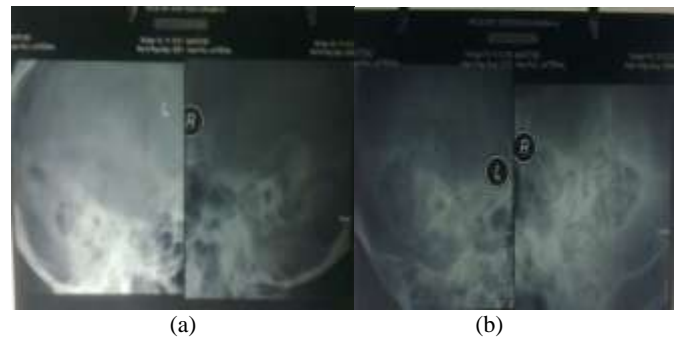
Dari penelitian yang telah dilakukan diperoleh enam buah radiograf. Radiograf-radiograf yang dihasilkan tersebut kemudian dilakukan penilaian dengan menggunakan kuisioner yang disebarkan kepada 10 responden yang terdiri dari 10 dokter spesialis radiologi.

Anatomi yang dinilai meliputi enam obyek, yaitu sel udara mastoid, *Bony Labirinth*, *Kondilus Mandibula*, *Temporo Mandibular Joint*, *Meatus Acousticus Eksternus* dan *Tegmen Tympany*. Rentang penilaian yang digunakan adalah 1-3. Dengan nilai 1 = tidak jelas, yaitu obyek yang dinilai sulit untuk menentukan informasi yang dimaksud, nilai 2 = cukup jelas, yaitu obyek yang dinilai terlihat atau tampak tidak tegas, nilai 3 = tampak jelas, yaitu obyek yang dinilai terlihat jelas dan tampak tegas.

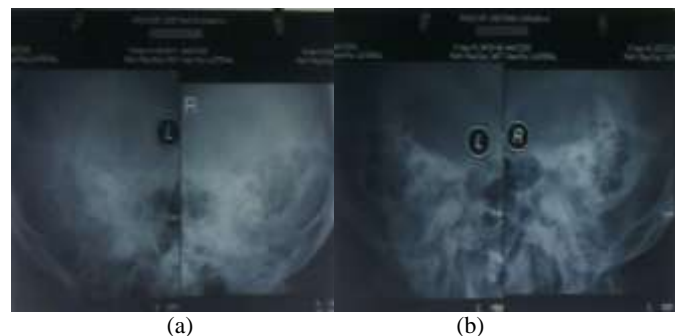
Berikut hasil radiograf mastoid dengan beberapa variasi ketebalan kepala pasien :



Gambar 1. (a) Radiograf 1 (R1) 12cm, (b) Radiograf 2 (R2) 12,5cm



Gambar 2. (a) Radiograf 3 (R3) 13cm, (b) Radiograf 4 (R4) 13,5cm



Gambar 3. (a) Radiograf 5 (R5)14cm, (b) Radiograf 6 (R6)14,5cm

DISKUSI

Analisis Data Univariat

Data yang diperoleh dari hasil penilaian 10 responden adalah sebagai berikut :

Tabel 1. Distribusi Hasil Penilaian Gambaran Radiograf Satu (R1) dengan ketebalan kepala 12 cm

Obyek	Tingkat Kejelasan					
	Tampak Jelas		Cukup Jelas		Tidak Jelas	
	F	%	F	%	F	%
Sel Udara Mastoid	0	0	0	0	10	100
Bony Labirinth	0	0	9	90	1	10
Kondilus Mandibula	9	90	1	10	0	0
TMJ	9	90	1	10	0	0
MAE	9	90	1	10	0	0
Tegmen Tympany	0	0	9	90	1	10

Sumber : penilaian 10 Responden

Berdasarkan tabel 1. kejelasan gambaran anatomi pada obyek sel udara mastoid dinyatakan tidak jelas. Hal tersebut tampak pada jumlah responden yang memilih pilihan jawaban 1 dengan prosentase 100%. Kemudian pada kejelasan gambaran anatomi *Bony Labirinth* dan *Tegmen Tympany* dinyatakan cukup jelas. Hal tersebut tampak pada jumlah responden yang memilih pilihan jawaban 2 dengan prosentase 90%. Kemudian untuk obyek *Kondilus Mandibula*, *Temporo Mandibular Joint* (TMJ) dan *Meatus Acousticus Eksternus* (MAE) dinyatakan tampak jelas. Hal tersebut tampak pada

jumlah responden yang memilih pilihan jawaban 2 dengan prosentase 90%.

Tabel 2. Hasil Penilaian Gambaran Radiograf Dua (R2) dengan ketebalan kepala 12,5 cm

Obyek	Tingkat Kejelasan					
	Tampak Jelas		Cukup Jelas		Tidak Jelas	
	F	%	F	%	F	%
Sel Udara Mastoid	0	0	0	0	10	100
Bony Labirinth	0	0	9	90	1	10
Kondilus mandibula	1	10	9	90	0	0
TMJ	1	10	9	90	0	0
MAE	1	10	9	90	0	0
Tegmen Tympany	0	0	10	100	0	0

Sumber : Hasil Penilaian 10 Responden

Berdasarkan tabel 2. kejelasan gambaran anatomi pada obyek sel udara mastoid dinyatakan tidak jelas. Hal tersebut tampak pada jumlah responden yang memilih pilihan jawaban 1, yaitu jika gambaran tidak jelas, dengan prosentase 100%. Sedangkan obyek yang lainnya dinyatakan cukup jelas dengan prosentase 100% untuk *Tegmen Tympani* dan selebihnya 90%.

Tabel 3 Hasil Penilaian Gambaran Radiograf Tiga (R3) dengan ketebalan kepala 13 cm

Obyek	Tingkat Kejelasan					
	Tampak Jelas		Cukup Jelas		Tidak Jelas	
	F	%	F	%	F	%
Sel Udara Mastoid	1	10	9	90	0	0
Bony Labirinth	0	0	1	10	9	90
Kondilus Mandibula	1	10	6	60	3	30
TMJ	0	0	6	60	4	40
MAE	1	10	9	90	0	0
Tegmen Tympany	0	0	9	90	1	10

Sumber : Hasil Penilaian 10 Responden

Berdasarkan tabel 3 sebagian besar gambaran anatomi dinyatakan cukup jelas. Hal tersebut tampak pada jumlah responden yang memilih pilihan jawaban 2 dengan prosentase sel udara mastoid, *Meatus Acousticus Eksternus* (MAE) dan *Tegmen Tympani* 90%, kemudian *Kondilus Mandibula* dan *Temporo Mandibular Joint* (TMJ) masing-masing 60% serta satu obyek dinyatakan tidak jelas dengan prosentase 90% pada *Bony Labirinth*.

Tabel 4 Hasil Penilaian Gambaran Radiograf Empat (R4) dengan ketebalan kepala 13,5 cm

Obyek	Tingkat Kejelasan					
	Tampak Jelas		Cukup Jelas		Tidak Jelas	
	F	%	F	%	F	%
Sel Udara Mastoid	10	100	0	0	0	0
Bony Labirinth	0	0	10	100	0	0
Kondilus Mandibula	8	80	2	20	0	0
TMJ	9	90	1	10	0	0
MAE	2	20	8	80	0	0

Tegmen Tympany	5	50	3	30	2	20
----------------	---	----	---	----	---	----

Sumber : Hasil Penilaian 10 Responden

Berdasarkan tabel 4, sebagian besar gambaran anatomi dinyatakan tampak jelas. Hal tersebut tampak pada jumlah responden yang memilih pilihan jawaban 3, yaitu jika gambaran tampak jelas, dengan prosentase sel udara mastoid 100%, *Kondilus Mandibula* 80%, *Temporo Mandibular Joint* (TMJ) 90% dan 50% untuk *Tegmen Tympani*. Selebihnya dinyatakan cukup jelas dengan prosentase 100% untuk *Bony Labirinth* dan 80% untuk *Meatus Acousticus Eksternus* (MAE).

Tabel 5. Hasil Penilaian Gambaran Radiograf Lima (R5) dengan ketebalan kepala 14 cm

Obyek	Tingkat Kejelasan					
	Tampak Jelas		Cukup Jelas		Tidak Jelas	
	F	%	F	%	F	%
Sel Udara Mastoid	9	90	1	10	0	0
Bony Labirinth	0	0	9	90	1	10
Kondilus Mandibula	4	40	6	60	0	0
TMJ	8	80	2	20	0	0
MAE	4	40	6	60	0	0
Tegmen Tympany	1	10	9	90	0	0

Sumber : Hasil Penilaian 10 Responden

Berdasarkan tabel 5, sebagian besar gambaran anatomi dinyatakan cukup jelas. Hal tersebut tampak pada jumlah responden terbanyak yang memilih pilihan jawaban 2, yaitu jika gambaran terlihat cukup jelas dengan prosentase 90% untuk *Bony Labirinth* dan *Tegmen Tympani* dan 60% untuk *Kondilus Mandibula* dan *Meatus Acousticus Eksternus* (MAE). Dua gambaran anatomi lainnya dinyatakan tampak jelas dengan prosentase 90% pada sel udara mastoid dan 80% pada *Temporo Mandibular Joint* (TMJ).

Tabel 6. Hasil Penilaian Gambaran Radiograf Enam (R6) dengan ketebalan kepala 14 cm

Obyek	Tingkat Kejelasan					
	Tampak Jelas		Cukup Jelas		Tidak Jelas	
	F	%	F	%	F	%
Sel Udara Mastoid	10	100	0	0	0	0
Bony Labirinth	3	30	8	80	0	0
Kondilus Mandibula	9	90	2	20	0	0
TMJ	7	70	3	30	0	0
MAE	4	40	6	60	0	0
Tegmen Tympany	4	40	6	60	0	0

Sumber : Hasil Penilaian 10 Responden

Berdasarkan tabel 6, tiga obyek dinyatakan tampak jelas dan tiga lainnya dinyatakan cukup jelas. Hal tersebut tampak pada jumlah responden yang memilih pilihan jawaban 3, yaitu jika gambaran tampak jelas, dengan prosentase 100% untuk sel udara mastoid, 90% untuk *Kondilus Mandibula* dan 70% untuk *Temporo Mndibular Joint* (TMJ). Sedangkan tiga obyek yang dinyatakan cukup jelas yaitu *Tegmen Tympani* dan

Meatus Acousticus Eksternus (MAE) dengan prosentase 60% dan 80% untuk *Bony Labirinth*.

Analisis Data Bivariat

Untuk mengetahui ada tidaknya perbedaan gambaran anatomi maka perlu dilakukan uji statistik dengan menggunakan uji Kruskal Wallis seperti berikut :

Tabel 7 Hasil Uji Kruskal Wallis

No	Radiograf	Mean Rank
1	R1	20.08
2	R2	12.33
3	R3	9.33
4	R4	22.00
5	R5	20.83
6	R6	26.42

Dari hasil uji Kruskal Wallis pada tabel 7 diketahui bahwa nilai *mean range* tertinggi ada pada Radiograf Enam (R6). Hal tersebut dapat diartikan bahwa Radiograf Enam (R6) dengan ketebalan kepala 14,5 cm merupakan radiograf yang menghasilkan gambaran anatomi yang paling informatif.

Tabel 8 Hasil Uji Kruskal Wallis

No	Variabel Terikat	Variabel Bebas	Sig.	Keterangan
1	Kejelasan Anatomi	ketebalan Kepala	0.048	Ada Perbedaan

Dari hasil uji Kruskal Wallis Test didapatkan nilai signifikansi asimtotis sebesar 0.048 pada tingkat signifikansi 0.05; maka H_a diterima ($0.048 < 0.05$) dan H_0 ditolak. Hal tersebut dapat diartikan bahwa ada perbedaan kejelasan gambaran anatomi pada radiograf mastoid metode schuller dengan ketebalan kepala yang berbeda dan penyudutan 25^0 . Selanjutnya untuk mengetahui pada radiograf berapa saja yang terdapat perbedaan gambaran anatomi, maka dilakukan uji statistik Mann Whitney sebagai berikut :

Tabel 9 Hasil Uji Mann Whitney

No	Kriteria	Hasil	Keterangan
1	R1 dan R2	0.370	Ada Perbedaan
2	R1 dan R3	0.255	Ada Perbedaan
3	R1 dan R4	0.805	Ada Perbedaan
4	R1 dan R5	0.805	Ada Perbedaan
5	R1 dan R6	0.628	Ada Perbedaan
6	R2 dan R3	0.420	Ada Perbedaan
7	R2 dan R4	0.170	Ada Perbedaan
8	R2 dan R5	0.107	Ada Perbedaan
9	R2 dan R6	0.004	Tidak Ada Perbedaan
10	R3 dan R4	0.045	Tidak Ada Perbedaan
11	R3 dan R5	0.044	Tidak Ada Perbedaan
12	R3 dan R6	0.004	Tidak Ada Perbedaan
13	R4 dan R5	0.809	Ada Perbedaan
14	R4 dan R6	0.630	Ada Perbedaan
15	R5 dan R6	0.374	Ada Perbedaan

Dari hasil uji Mann Whitney pada tabel 9 dapat diketahui bahwa radiograf yang mempunyai nilai signifikansi $< 0,05$

terdapat pada Radiograf Dua (R2) dengan Radiograf Enam (R6), Radiograf Tiga (R3) dengan Radiograf Empat (R4), Radiograf Tiga (R3) dengan Radiograf Lima (R5) dan Radiograf Tiga dengan Radiograf Enam (R6). Hal tersebut dapat diartikan bahwa tidak ada perbedaan gambaran anatomi pada radiograf tersebut.

SIMPULAN

Terdapat perbedaan informasi anatomi radiograf mastoid metode schuller pada variasi ketebalan kepala. Pada ketebalan kepala 14,5 cm adalah yang paling baik untuk menampakkan gambaran anatomi sel udara mastoid, *Bony Labirinth*, *Kondilus Mandibula*, *Temporo Mandibular Joint* (TMJ), *Meatus Acousticus Eksternus* (MAE) dan *Tegmen Tympani*. Sehingga dapat ditarik kesimpulan bahwa semakin tebal ukuran kepala maka penyudutan akan semakin kecil.

DAFTAR PUSTAKA

- Azizah, F. N. 2012. *Pengaruh Variasi Sudut Pada Pemeriksaan Vertebra Servikal Pada Proyeksi Oblik Terhadap Gambaran Anatomis*. Jurusan Teknik Radiodiagnostik dan Radioterapi Poltekkes Kemenkes Semarang.
- Ballinger, P.W dan Frank, E.D. 2003. *Merril's Atlas of Radiographic Positioning and Radiologic Procedures, Volume Two, Tenth Edition*. Mosby Company : St.Louis.
- Bontrager, Keneth. 2001. *Text Book of Radiographic Positioning and Related Anatomy*, 5th edition. Mosby Year Book. Inc : ST. Lios. Missouri.
- Bushong, Steward C. 2001. *Radiographic Science For Technologist Physics, Biology, and Protection*. Mosby inc. : Amerika Serikat.
- Carlton, Richard R, and Adler, Arlene M. 2001. *Principles Of Radiographic Imaging : An Art and A Science*. Delman : Amerika Serikat.
- Dewi, N. R. 2012. *Prosedur Pamariksaan Radiografi Mastoid Pada Kasus Otitis Media Supuratif Kronis (OMSK) di Instalasi Radiologi RSUD KRT.Setjonegoro Wonosobo*. Jurusan Teknik Radiodiagnostik dan Radioterapi, Poltekkes Kemenkes Semarang.
- Papp, Jeffrey. 2006. *Quality Management in the Imaging Science*, Third Edition. Mosby Inc : USA.
- Pearce, Evelyn C. 2011. *Anatomi dan Fisiologi Untuk Paramedis*. Gramedia Pustaka Utama : Jakarta.
- Sloane, E. 2004. *Anatomi dan Fisiologi untuk Pemula*. EGC : Jakarta.