

ANALISIS INFORMASI ANATOMI DENGAN DAN TANPA *PARALLEL ACQUISITION TECHNIQUE* MENGGUNAKAN SEKUEN 2D *THICK SLAB SINGLE SHOT FAST SPIN ECHO* PADA PEMERIKSAAN *MAGNETIC RESONANCE CHOLANGIOPANCREATOGRAPHY (MRCP)*

ANALYSIS OF ANATOMICAL INFORMATION WITH AND WITHOUT *PARALLEL ACQUISITION TECHNIQUE* USING 2D *THICK SLAB SINGLE SHOT FAST SPIN ECHO SEQUENCE* ON *MAGNETIC RESONANCE CHOLANGIOPANCREATOGRAPHY (MRCP) EXAMINATION*

Rismawati Dian Aretnasih¹⁾, Lydia Purna WSK²⁾, Siti Masrochah³⁾

^{1,3)} Health Polytechnics of Semarang-Indonesia

²⁾ Physician in National Diponegoro Hospital, Semarang

e-mail: dianaretnasih@gmail.com

ABSTRACT

Background: 2D thick slab single shot fast spin echo (SSFSE) sequence in MRCP examination is a sequence of fast spin echo (FSE) which has a long turbo factor so that the time of acquisition in this sequence is longer than usual that will potentially cause image blurring. Parallel acquisition or SENSE technique is a technique used to reduce acquisition time and improve spatial resolution. The purpose of this study was to determine differences in anatomical information with and without parallel acquisition technique in 2D *thick slab* SSFSE sequences on MRCP examination.

Methods: This research was an experimental study. This research was conducted by Philips 1.5 T MRI unit in dr. S Hardjolukito Yogyakarta Hospital. Data were 20 MRCP images from 10 normal volunteers with and without parallel acquisition technique on sequences of 2D thick slab SSFSE. Assessment of the images was conducted qualitatively in the form of respondents' assessment of the clearance of anatomical information includes the gallbladder, right hepatic duct, left hepatic duct, common bile duct, common hepatic duct, cystic duct, and the main pancreatic duct. Quantitative data analyzed by Cohen's Kappa test, cross tabulation, and Wilcoxon tests.

Results: The result showed that there was a difference between the clearance of the overall anatomical information between 2D thick slab SSFSE sequences with and without parallel acquisition technique in MRCP with $p = 0.000$ ($p\text{-value} < 0.05$), based on the mean rank obtained sequences of 2D thick slab SSFSE SENSE (14.50) better than the 2D thick slab SSFSE (0.00). Analysis of each anatomy showed significant differences in all organs except the gallbladder $p = 0.059$, $p =$ left hepatic duct and the common bile duct 0.059 with $p = 0.08$.

Conclusion: Parallel acquisition technique (SENSE) was well used because it has a faster acquisition time without decreasing image resolution.

Keywords : parallel acquisition technique, 2D thick slab SSFSE, sensitivity encoding, pancreatobiliary tree, MRCP

PENDAHULUAN

Magnetic Resonance Cholangio Pancreatography (MRCP) merupakan pemeriksaan untuk melihat *ductus biliary, ductus hepatica* dan *ductus pancreaticus*. Biasanya MRCP menggunakan protokol dengan sekuen T2W, diakuisisi baik dengan *thin slice selection* atau *thick slab* atau keduanya (Mandarano, 2008). MRCP biasanya menggunakan sekuen T2 *weighted* dengan *fast spin echo* atau *single shot fast spin echo* dan menggunakan kolimasi tebal (*single section*) dan kolimasi tipis (*multisection*) dengan *torso phased array coil*. Selain itu, beberapa institusi menggunakan rekonstruksi 3D dengan menggunakan algoritma *maximum intensity projection (MIP)* pada kolimasi tipis. Meskipun kolimasi tebal dan 3D MIP mirip dengan *cholangiogram* konvensional dan familiar untuk semua klinisi, *spatial resolution* menurun karena efek *volume averaging* (Kenneth, 2000).

Sekuen yang digunakan pada pemeriksaan MRCP adalah sekuen *thick slab single shot fast spin echo*. *Thick slab*

single shot fast spin echo merupakan sekuen *fast spin echo* (FSE) atau *turbo spin echo* (TSE) yang berdasar pada potongan 2D *single shot* pada satu slice dengan *slice thickness* tebal (30-80 mm) yang diperoleh dari beberapa bidang. Sekuen ini menggunakan pulsa RF 90° diikuti dengan ETL panjang, seperti contoh 256 spin echo atau lebih. Semua data diperoleh setelah eksitasi pulsa RF tunggal dalam satu *echo train* tunggal, setiap *spin echo* tunggal terpisah dengan *phase encoding* (Manfredi, 2013).

Sekuen 2D *Single shot fast spin echo (SSFSE)* pada pemeriksaan MRCP merupakan sekuen yang lebih cepat dibandingkan dengan sekuen MRCP yang dapat dilakukan dengan *breath hold*, yang mengurangi *motion artifact* dan meningkatkan kualitas citra. Sebagai hasil dari pengurangan *motion artifact* (noise) dengan *single shot fast spin echo* MRCP, *signal to noise ratio (SNR)* meningkat jika digabungkan dengan *fast spin echo*. Selain itu terjadi

penurunan sinyal meskipun tidak sebesar penurunan noise, hasilnya adalah penurunan *spatial resolution*. Kecepatan akuisisi tergantung pada ETL, TR yang tidak terhingga, dan kemampuan rekonstruksi citra setelah memperoleh setengah dari *phase encoding steps*. Teknik *breath hold* digunakan untuk mengurangi artefak dari *respiratory motion* (Kenneth, 2000).

Parallel imaging merupakan teknik pengurangan waktu yang menggunakan *phased array coil*. *Phased array coil* mengukur dan memproses sinyal dari sebuah potongan, kemudian menggabungkan potongan untuk membentuk gambar yang area yang lebih besar dari anatomi. Teknik akuisisi paralel memperoleh bagian dari *K-Space* dengan setiap koil elemen, kemudian menggabungkannya untuk membentuk gambar akhir. Waktu *scan* menjadi berkurang karena berkurangnya jumlah baris yang diperoleh untuk setiap elemen. Jumlah elemen yang digunakan dalam pengukuran adalah proporsional dengan pengurangan waktu *scan* (Brown dan Semelka, 2015).

Pada saat *parallel imaging* diaplikasikan pada sekuen 2D *thick slab SSFSE*. Penurunan jumlah *phase encoding step* dapat menyebabkan penurunan *echo train length* (ETL), menghasilkan *readout* pendek dengan sedikit *T2 related signal decay* dan memperbaiki detail gambar dengan mengurangi *image blur*. Reduksi *image blur* dapat diartikan sebagai *edge enhancement* yang dapat memperbaiki gambaran pertengahan dan tepi duktus pancreatobiliary (Griswold, 1999).

Parallel imaging memanfaatkan sensitifitas informasi spasial dari element *multiple independent receiver coil* untuk mengurangi jumlah *phase encoding steps*, oleh karena itu waktu *scanning* berkurang. *Parallel imaging* dapat digunakan dalam pemeriksaan dengan *breath hold* dan menghasilkan TE efektif yang lebih pendek dan mengurangi *blurring* pada sekuen *echo train* seperti *Single Shot Fast Spin Echo* (SSFSE). Teknik 2D *parallel imaging* menyediakan *acceleration factor* yang lebih tinggi dengan mengurangi jumlah ukuran yang diperlukan untuk mengisi *k-space* pada kedua fase dan arah partisi (Leyendecker, 2015)

Pada pemeriksaan MRCP khususnya pada sekuen 2D *Thick Slab Single Shot Fast Spin Echo* (SSFSE) memiliki kelemahan yaitu penurunan *spatial resolution* yang akan mengganggu kejelasan informasi anatomi. Untuk meningkatkan *spatial resolution* diperlukan suatu teknik yaitu *sensitivity encoding* atau SENSE. Selain meningkatkan *spatial resolution*, SENSE berfungsi untuk mengurangi waktu akuisisi dan meningkatkan jumlah slice sehingga dapat mencegah terjadinya *misregistration* informasi anatomi. *Fast imaging* merupakan fungsi dari teknik SENSE. Reduksi *scan time* dapat meningkatkan kualitas citra karena *respiratory motion* atau peristaltik usus. Selain mereduksi *scan time*, SENSE dapat memperbaiki *spatial resolution* dan meningkatkan jumlah slice (Kurihara, 2002).

Berdasarkan pengamatan penulis, penulis mendapatkan bahwa dalam pelaksanaan pemeriksaan MRCP sekuen 2D *thick slab SSFSE* sering digunakan dibandingkan sekuen 3D FRFSE. Pada sekuen 2D *Thick Slab Single Shot Fast Spin*

Echo (SSFSE) menggunakan teknik *breath hold* dengan waktu tahan nafas yang panjang (8 detik) dan belum menerapkan teknik *sensitivity encoding* (SENSE). Dengan pengaplikasian *parallel acquisition technique* atau *sensitivity encoding* (SENSE) pada sekuen tersebut, apakah dapat menurunkan waktu akuisisi tanpa menurunkan kualitas citra terutama informasi anatomi.

METODE

Penelitian ini merupakan penelitian kuantitatif dengan pendekatan eksperimen. Penelitian ini dilakukan pada bulan April hingga Juni 2016 di Instalasi Radiologi RSPAU Dr. S. Hardjolukito Yogyakarta. Populasi penelitian ini adalah semua pemeriksaan MRCP pada ulan April hingga Juni 2016. Sampel dalam penelitian ini terdiri dari 10 *volunteer* normal dengan kriteria inklusi berusia 20 hingga 30 tahun dan kriteria eksklusi pada *volunteer* yang memiliki riwayat klinis pada sistem biliaria serta *claustrophobia*.

Penelitian dilakukan pada sepuluh (10) *volunteer* normal. Masing-masing pasien dilakukan *scanning* MRCP irisan coronal oblique menggunakan SENSE *Body Coil* dengan protokol yang telah ditentukan yaitu sekuen 2D SSFSE tanpa aplikasi *parallel acquisition technique* yang disebut juga dengan *sensitivity encoding* (SENSE) (TR 8000; TE 800; *flip angle* 90°; *turbo factor* 256; *matrix* 512x512; FOV 300x300 mm; *slice thickness* 40mm; jumlah slice 9; *radial angle* 20° dan waktu akuisisi 72 detik). Kemudian dilanjutkan dengan *scanning* pada sekuen yang sama dengan aplikasi *parallel acquisition technique* (SENSE) (TR 4000; TE 800; *flip angle* 90°; *turbo factor* 127; *matrix* 512x512; FOV 300x300 mm; *slice thickness* 40mm; jumlah slice 9; *radial angle* 20° ; *reduction factor* 2 dan waktu akuisisi 72 detik).

Data hasil kuisioner yang diperoleh dari hasil ekspertisi dua dokter spesialis radiologi terhadap 10 citra pada sekuen 2D *Thick Slab Single Shot Fast Spin Echo* (SSFSE) dengan dan tanpa aplikasi *parallel acquisition technique* yang dicetak dalam 1 film. Data yang dihasilkan berupa data ordinal dari hasil jawaban kuisioner yang diberikan dokter spesialis radiologi mengenai kejelasan informasi anatomi. Hasil penilaian kedua dokter spesialis radiologi dilakukan uji Cohen's Kappa untuk mengetahui tingkat obyektifitas dari penilaian kedua responden terhadap kedua teknik tersebut. Selanjutnya data dianalisa dengan uji tabulasi silang (*crossstabulation*) untuk mengetahui persentase penilaian kejelasan informasi anatomi citra dari responden dan uji Cohen's Kappa untuk. Kemudian dilakukan uji wilcoxon untuk mengetahui perbedaan kejelasan informasi anatomi terhadap kedua teknik tersebut. Penialian didasarkan pada teori Sugiyono (2004), jika *p-value* lebih kecil atau sama dengan 0,05 maka H_a diterima dan H_0 ditolak.

HASIL

Karakteristik Sampel

Tabel 1 menunjukkan karakteristik sampel berdasarkan jenis kelamin dapat diketahui bahwa dalam penelitian ini menggunakan 10 sampel yang terdiri dari 7 (70%) sampel

laki-laki dan 3 (30%) sampel perempuan. Berdasarkan umur dapat diketahui bahwa dalam penelitian ini menggunakan 10 sampel yang terdiri dari 9 (90%) sampel berusia antara 20 hingga 25 tahun dan 1 (10%) sampel berusia antara 26 hingga 30 tahun.

Tabel 1. Deskripsi Sampel Berdasarkan Jenis Kelamin dan Umur

No	Volunteer	Jenis Kelamin	Umur
1	A	Perempuan	21
2	B	Laki-laki	21
3	C	Laki-laki	27
4	D	Laki-laki	23
5	E	Laki-laki	23
6	F	Laki-laki	21
7	G	Perempuan	22
8	H	Laki-laki	21
9	I	Perempuan	20
10	J	Laki-laki	21

Hasil Uji Responden Terhadap Informasi Anatomi Antara Sekuen 2D Thick Slab Single Shot Fast Spin Echo dengan dan tanpa Parallel Acquisition Technique Pada Pemeriksaan MRCP.

Data diperoleh dari hasil penilaian citra dengan memberikan skor 1, 2 atau 3 pada setiap citra yang dihasilkan pada sekuen 2D thick slab SSFSE dengan dan tanpa aplikasi parallel acquisition technique atau sensitivity encoding (SENSE). Kemudian nilai skor masing-masing citra dari kedua responden dirangkum dan dianalisa menggunakan uji Cohen's Kappa. Uji Cohen's Kappa digunakan untuk mengukur tingkat kesepakatan (*degree of agreement*) dari kedua responden dalam menilai kedua teknik tersebut. Berdasarkan analisis menggunakan SPSS 16, dengan uji Cohen's Kappa hasil penilaian kedua responden terhadap informasi anatomi antara sekuen dengan dan tanpa aplikasi SENSE sebagai berikut :

Tabel 2. Hasil Uji Statistik Kappa Kedua Responden Antara Citra Sekuen 2D Thick Slab SSFSE Dengan SENSE dan Tanpa SENSE

Teknik	Koefisien Kappa	Jumlah Sampel
2D Thick Slab SSFSE	0,732	10
2D Thick Slab SSFSE SENSE	0,688	10

Dari hasil analisa uji Cohen's Kappa diatas, dari kedua responden diperoleh *degree of agreement* pada sekuen 2D thick slab SSFSE sebesar 0,732 dan pada sekuen 2D thick slab SSFSE SENSE sebesar 0,688. Hasil uji kappa yang diperoleh menunjukkan tingkat kesepakatan yang baik karena berada pada rentang 0,61 hingga 0,80.

Hasil Uji Beda Informasi Anatomi Keseluruhan Antara Sekuen 2D Thick Slab Single Shot Fast Spin Echo (SSFSE) dengan dan tanpa Parallel Acquisition Technique Pada Pemeriksaan MRCP

Uji beda informasi anatomi secara keseluruhan yang digunakan dalam penilaian sekuen 2D thick slab SSFSE dengan dan tanpa SENSE pada pemeriksaan MRCP adalah uji

tabulasi silang (*crosstabulation*) dan uji wilcoxon. Uji tabulasi silang digunakan untuk melihat persentase penilaian citra dari responden. Uji wilcoxon digunakan karena data berbentuk ordinal dan berdistribusi tidak normal. Perbedaan diukur dari *p-value*, jika *p-value* kurang dari 0,05 menunjukkan adanya perbedaan antara sekuen 2D thick slab SSFSE dengan SENSE dan sekuen 2D thick slab SSFSE tanpa SENSE. Kejelasan informasi anatomi yang lebih baik dinilai dari mean rank.

Berdasarkan hasil uji tabulasi silang untuk melihat persentase penilaian responden terhadap kejelasan informasi anatomi citra sekuen 2D thick slab SSFSE dan 2D thick slab SSFSE SENSE diperoleh hasil sebagai berikut :

Tabel 3. Hasil Penilaian Reponden Terhadap Citra Sekuen 2D Thick Slab SSFSE dan 2D Thick Slab SSFSE SENSE Pada Keseluruhan Informasi Anatomi

Citra	Skor			Total
	Tidak Terlihat	Tidak Jelas	Jelas	
2D Thick Slab SSFSE	10%	28,6%	11,4%	50%
2D Thick Slab SSFSE SENSE	2,9%	20,7%	26,4%	50%
Total	12,9%	49,3%	37,9%	100%

Tabel 3 menunjukkan bahwa dari hasil uji tabulasi silang terhadap kejelasan informasi anatomi antara citra sekuen 2D thick slab SSFSE dan 2D thick slab SSFSE SENSE, diperoleh persentase penilaian citra yaitu jawaban responden "tidak terlihat" (2D thick slab SSFSE = 10%, 2D thick slab SSFSE SENSE = 2,9%), jawaban responden "tidak jelas" (2D thick slab SSFSE = 28,6%, 2D SSFSE thick slab SENSE = 20,7%), dan jawaban responden "jelas" (2D thick slab SSFSE = 11,4%, 2D thick slab SSFSE SENSE = 26,4%).

Uji wilcoxon pada perbandingan informasi anatomi secara keseluruhan antara menggunakan SENSE dan tanpa menggunakan SENSE pada pemeriksaan MRCP diperoleh hasil sebagai berikut :

Tabel 4. Hasil Uji Wilcoxon Informasi Citra Anatomi Keseluruhan antara sekuen 2D Thick Slab SSFSE dan 2D Thick Slab SSFSE SENSE

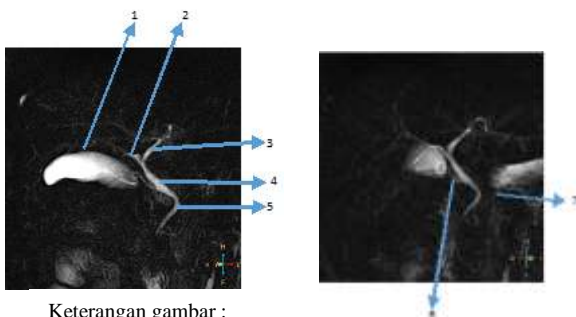
Teknik	Mean Rank	p-value
2D thick slab SSFSE	0,00	0,000
2D thick slab SSFSE SENSE	14,50	

Berdasarkan hasil uji Wilcoxon diperoleh *p-value* sebesar 0,000 ($p < 0,05$). Dari nilai tersebut dapat diketahui bahwa terdapat perbedaan yang bermakna informasi anatomi secara keseluruhan antara menggunakan teknik SENSE dan tidak menggunakan teknik SENSE pada pemeriksaan MRCP dengan menggunakan sekuen 2D thick slab SSFSE.

Berdasarkan nilai mean rank secara keseluruhan, sekuen 2D *thick slab* SSFSE dengan SENSE pada pemeriksaan MRCP menghasilkan informasi anatomi yang lebih baik dibandingkan dengan sekuen 2D *thick slab* SSFSE tanpa menggunakan SENSE dengan nilai mean rank 14,50.

Hasil Uji Beda Informasi Anatomi Setiap Bagian Antara Sekuen 2D Single Shot Fast Spin Echo Dengan dan Tanpa Parallel Acquisition Technique Pada Pemeriksaan MRCP

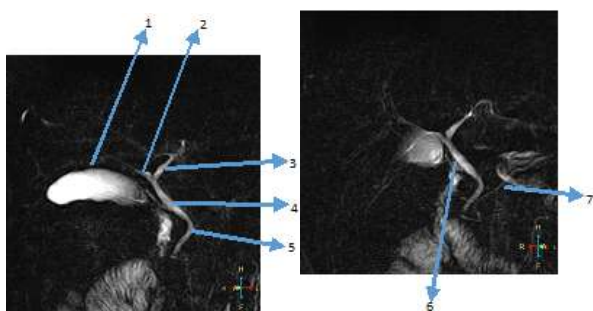
Hasil penilaian informasi anatomi dari setiap masing-masing bagian organ sistem biliary meliputi *gall bladder* (GB), *right hepatic duct* (RHD), *left hepatic duct* (LHD), *common bile duct* (CBD), *common hepatic duct* (CHD), *cystic duct* (CD) dan *main pancreatic duct* (MPD) dianalisa dengan menggunakan Uji Wilcoxon untuk mengetahui perbedaan informasi citra anatomi antara sekuen 2D *thick slab* SSFSE tanpa SENSE dan sekuen 2D *thick slab* SSFSE dengan SENSE. Berikut merupakan hasil analisa uji tersebut :



Keterangan gambar :

- 1. Gall Bladder
- 2. Right Hepatic Duct
- 3. Left Hepatic Duct
- 4. Common Hepatic Duct
- 5. Gall Bladder
- 6. Cystic Duct
- 7. Main Pancrestic Duct

Gambar 1. Citra Sekuen 2D *Thick Slab Single Shot Fast Spin Echo* (SSFSE) Tanpa Aplikasi SENSE



Keterangan gambar :

- 1. Gall Bladder
- 2. Right Hepatic Duct
- 3. Left Hepatic Duct
- 4. Common Hepatic Duct
- 5. Common Bile Duct
- 6. Cystic Duct
- 7. Main Pancrestic Duct

Gambar 2. Citra Sekuen 2D *Thick Slab Single Shot Fast Spin Echo* (SSFSE) Dengan Aplikasi SENSE

Berdasarkan tabel 5 dan tabel 6, diperoleh beberapa anatomi yang memiliki perbedaan antara lain *right hepatic duct*, *common hepatic duct*, *cystic duct* dan *main pancreatic duct*. Sedangkan anatomi yang tidak memiliki perbedaan terdiri dari *gall bladder*, *left hepatic duct* dan *common bile duct*.

Tabel 5. Hasil Penilaian Responden Terhadap 10 Citra Sekuen 2D *Thick Slab* SSFSE dan Sekuen 2D *Thick Slab* SSFSE SENSE Pada Kejelalasan Informasi Masing-masing Anatomi

No	Anatomi Citra	Sekuen	Tidak Terlihat	Tidak Jelas	Jelas
1	GB	2D <i>Thick Slab</i> SSFSE	15%	20%	15%
		2D <i>Thick Slab</i> SSFSE SENSE	5%	15%	30%
2	RHD	2D <i>Thick Slab</i> SSFSE	0%	45%	5%
		2D <i>Thick Slab</i> SSFSE SENSE	0%	25%	25%
3	LHD	2D <i>Thick Slab</i> SSFSE	10%	35%	5%
		2D <i>Thick Slab</i> SSFSE SENSE	5%	20%	25%
4	CBD	2D <i>Thick Slab</i> SSFSE	15%	20%	15%
		2D <i>Thick Slab</i> SSFSE SENSE	5%	25%	20%
5	CHD	2D <i>Thick Slab</i> SSFSE	0%	35%	15%
		2D <i>Thick Slab</i> SSFSE SENSE	0%	15%	35%
6	CD	2D <i>Thick Slab</i> SSFSE	5%	35%	10%
		2D <i>Thick Slab</i> SSFSE SENSE	0%	60%	35%
7	MPD	2D <i>Thick Slab</i> SSFSE	25%	10%	15%
		2D <i>Thick Slab</i> SSFSE SENSE	5%	20%	25%

GB : *gall bladder*, RHD : *right hepatic duct*, LHD : *left hepatic duct*, CBD : *common bile duct*, CHD : *common hepatic duct*, CD : *cystic duct*, MPD : *main pancreatic duct*

Tabel 6. Hasil Uji Wilcoxon Informasi Anatomi Setiap Bagian pada sekuen 2D *thick slab* SSFSE dan 2D *thick slab* SSFSE SENSE

No	Anatomi	p-value	
1	GB	0,059	Tidak Bermakna
2	RHD	0,046	Bermakna
3	LHD	0,059	Tidak Bermakna
4	CBD	0,083	Tidak Bermakna
5	CHD	0,046	Bermakna
6	CD	0,046	Bermakna
7	MPD	0,034	Bermakna

GB : *gall bladder*, RHD : *right hepatic duct*, LHD : *left hepatic duct*, CBD : *common bile duct*, CHD : *common hepatic duct*, CD : *cystic duct*, MPD : *main pancreatic duct*

Informasi Anatomi Yang Lebih Baik Antara Sekuen 2D *Thick Slab Single Shot Fast Spin Echo* dengan dan tanpa Parallel Acquisition Technique Pada Pemeriksaan MRCP

Perbandingan informasi anatomi pada sekuen 2D *thick slab single shot fast spin echo* (SSFSE) dengan dan tanpa aplikasi *parallel acquisition technique* atau disebut dengan *sensitivity encoding* (SENSE) pada pesawat MRI Philips 1,5 T dianalisa menggunakan nilai mean rank pada uji wilcoxon

untuk mengetahui informasi anatomi yang lebih baik dari kedua teknik tersebut. Berdasarkan nilai mean rank dari setiap anatomi antara sekuen 2D *thick slab* SSFSE dengan dan tanpa SENSE diperoleh sebagai berikut :

Tabel 7. Hasil Mean Rank Uji Wilcoxon Antara Sekuen 2D *thick slab* SSFSE (Non SENSE) dan 2D *thick slab* SSFSE SENSE Pada Pemeriksaan MRCP

Anatomi Citra	Sekuen	Mean Rank
GB	NON SENSE	0,00
	SENSE	2,50
RHD	NON SENSE	0,00
	SENSE	2,00
LHD	NON SENSE	0,00
	SENSE	2,50
CBD	NON SENSE	0,00
	SENSE	2,50
CHD	NON SENSE	0,00
	SENSE	2,50
CD	NON SENSE	0,00
	SENSE	2,50
MPD	NON SENSE	0,00
	SENSE	3,00

GB : gall bladder, RHD : right hepatic duct, LHD : left hepatic duct, CBD : common bile duct, CHD : common hepatic duct, CD : cystic duct, MPD : main pancreatic duct

Berdasarkan hasil mean rank uji wilcoxon diatas dari tujuh kriteria anatomi pada sekuen 2D *thick slab single shot fast spin echo* (SSFSE) antara menggunakan aplikasi SENSE dan tanpa aplikasi SENSE dapat diketahui bahwa mean rank informasi anatomi *gall bladder* pada sekuen 2D *thick slab* SSFSE yaitu 0,00 dan 2D SSFSE *thick slab* SENSE yaitu 2,50. Berdasarkan nilai mean rank tersebut, sekuen 2D *thick slab* SSFSE dengan SENSE menghasilkan informasi anatomi yang lebih baik dibandingkan tanpa SENSE pada pemeriksaan MRCP.

Hasil mean rank uji wilcoxon informasi anatomi *right hepatic duct* pada sekuen 2D *thick slab* SSFSE yaitu 0,00 dan 2D *thick slab* SSFSE SENSE yaitu 2,00. Berdasarkan nilai mean rank tersebut, sekuen 2D *thick slab* SSFSE dengan SENSE menghasilkan informasi anatomi yang lebih baik dibandingkan tanpa SENSE pada pemeriksaan MRCP.

Hasil mean rank uji wilcoxon informasi anatomi *left hepatic duct* pada sekuen 2D *thick slab* SSFSE yaitu 0,00 dan 2D *thick slab* SSFSE SENSE yaitu 2,50. Berdasarkan nilai mean rank tersebut, sekuen 2D *thick slab* SSFSE dengan SENSE menghasilkan informasi anatomi yang lebih baik dibandingkan tanpa SENSE pada pemeriksaan MRCP.

Hasil mean rank uji wilcoxon informasi anatomi *common bile duct* pada sekuen 2D *thick slab* SSFSE yaitu 0,00 dan 2D *thick slab* SSFSE SENSE yaitu 2,50. Berdasarkan nilai mean rank tersebut, sekuen 2D *thick slab*

SSFSE dengan SENSE menghasilkan informasi anatomi yang lebih baik dibandingkan tanpa SENSE pada pemeriksaan MRCP.

Hasil mean rank uji wilcoxon informasi anatomi *common hepatic duct* pada sekuen 2D *thick slab* SSFSE yaitu 0,00 dan 2D *thick slab* SSFSE SENSE yaitu 2,50. Berdasarkan nilai mean rank tersebut, sekuen 2D *thick slab* SSFSE dengan SENSE menghasilkan informasi anatomi yang lebih baik dibandingkan tanpa SENSE pada pemeriksaan MRCP.

Hasil mean rank uji wilcoxon informasi anatomi *cystic duct* pada sekuen 2D *thick slab* SSFSE yaitu 0,00 dan 2D *thick slab* SSFSE SENSE yaitu 2,50. Berdasarkan nilai mean rank tersebut, sekuen 2D *thick slab* SSFSE dengan SENSE menghasilkan informasi anatomi yang lebih baik dibandingkan tanpa SENSE pada pemeriksaan MRCP.

Hasil mean rank uji wilcoxon informasi anatomi *main pancreatic duct* pada sekuen 2D *thick slab* SSFSE yaitu 0,00 dan 2D *thick slab* SSFSE SENSE yaitu 3,00. Berdasarkan nilai mean rank tersebut, sekuen 2D *thick slab* SSFSE dengan SENSE menghasilkan informasi anatomi yang lebih baik dibandingkan tanpa SENSE pada pemeriksaan MRCP.

DISKUSI

Magnetic Resonance Cholangio Pancreatography (MRCP) merupakan pemeriksaan untuk melihat *ductus biliary, ductus hepatica dan ductus pancreaticus*. Biasanya MRCP menggunakan protokol dengan sekuen T2W, diakuisisi baik dengan *thin slice selection* atau *thick slab* atau keduanya (Mandarano, 2008). Pemeriksaan MRCP merupakan pemeriksaan pada organ bergerak (organ biliary), maka pada pemeriksaan ini dibutuhkan waktu yang singkat untuk menghasilkan citra yang optimal.

Pada penelitian tentang MRCP ini digunakan sekuen 2D *thick slab single shot fast spin echo* (SSFSE) yang dalam pesawat MRI Philips 1,5 T sekuen tersebut disebut sSh MRCPrad (*single shot MRCP radial*). Kemudian pada sekuen tersebut dilakukan aplikasi *parallel acquisition technique* atau pada pesawat MRI Philips 1,5 T disebut dengan *sensitivity encoding* (SENSE). *Scanning* dilakukan dengan dan tanpa aplikasi SENSE pada *volunteer* normal yang berjumlah 10 orang. Kedua hasil citra diamati dan dinilai oleh 2 orang responden (radiolog), kemudian hasil penilaian dirangkum dan dilakukan uji Cohen's Kappa untuk mengukur tingkat kesepakatan (*degree of agreement*) dari kedua responden dalam menilai kedua teknik tersebut.

Hasil uji Cohen's Kappa menunjukkan hasil pada sekuen 2D *thick slab* SSFSE sebesar 0,732 dan pada sekuen 2D *thick slab* SSFSE SENSE sebesar 0,688. Menurut Altman (1991), nilai koefisien kappa < 0,2 menunjukkan tingkat kesepakatan buruk, nilai koefisien kappa antara 0,21 hingga 0,40 menunjukkan tingkat kesepakatan kurang dari sedang, nilai koefisien koefisien kappa antara 0,41 hingga 0,60 menunjukkan tingkat kesepakatan sedang, nilai koefisien kappa antara 0,61 hingga 0,80 menunjukkan tingkat kesepakatan baik dan nilai koefisien kappa antara 0,81 hingga 1 menunjukkan tingkat kesepakatan sangat baik. Berdasarkan

teori Altman diatas hasil uji kappa yang diperoleh menunjukkan tingkat kesepakatan yang baik karena berada pada rentang 0,61 hingga 0,80.

Perbedaan Informasi Anatomi Antara Sekuen 2D *Thick Slab Single Shot Fast Spin Echo* Dengan dan Tanpa *Parallel Acquisition Technique* Pada Pemeriksaan MRCP

Berdasarkan hasil Uji Wilcoxon keseluruhan citra dengan membandingkan nilai *p*-value secara keseluruhan antara sekuen 2D *thick slab single shot fast spin echo* (SSFSE) dengan dan tanpa *parallel acquisition technoque* (SENSE) menunjukkan ada perbedaan yang bermakna informasi anatomi antara kedua sekuen tersebut. Hal tersebut ditunjukkan dengan nilai *p*-value sebesar 0,000 dengan tingkat kepercayaan (*confidence level*) 95%. Perbedaan tersebut diakibatkan karena adanya penurunan waktu akuisisi setengah dari waktu mula-mula. Penurunan waktu akuisisi tersebut dikarenakan pada saat aplikasi SENSE dengan faktor 2 terjadi penurunan TR dan ETL yang merupakan faktor yang mempengaruhi waktu akuisisi.

Pada uji wilcoxon setiap kriteria anatomi diperoleh beberapa anatomi yang memiliki perbedaan dan tidak memiliki perbedaan. Dilihat dari hasil uji wilcoxon diperoleh anatomi *right hepatic duct*, *common hepatic duct*, *cystic duct* dan main *pancreatic duct* memiliki perbedaan yang bermakna. Sedangkan pada anatomi *gall bladder*, *left hepatic duct* dan *common bile duct* tidak memiliki perbedaan. Hal tersebut dapat disebabkan karena adanya perbedaan waktu akuisisi dan letak slab yang tidak seragam. Pada sekuen 2D *thick slab* SSFSE memiliki waktu akuisisi yang lebih panjang karena memiliki *echo train lenght* (ETL) dan *repetition time* (TR) yang lebih panjang dimana kedua hal tersebut mempengaruhi panjang waktu akuisisi. Dengan waktu akuisisi yang panjang maka akan membuat waktu tahan nafas akan semakin panjang. Hal tersebut dapat menyebabkan nafas yang tidak teratur dan pada saat *scanning* pasien tidak mematuhi aba-aba tahan nafas dengan benar. Sehingga organ yang dituju tidak berada pada slab yang sudah diatur.

Pernyataan tersebut didukung dengan teori Cosntable (1992), T2 decay selama periode readout SSFSE yang panjang akan menyebabkan atenuasi sesuai dari echo yang akan diperoleh pada sekuen ini yang menghasilkan *image sharpness*, demikian menghasilkan *image blurring* sepanjang *phase encoding direction*. Margolis (2004), pada saat *parallel imaging* diaplikasikan pada sekuen 2D *thick slab* SSFSE maka penurunan jumlah *phase encoding step* dapat menyebabkan penurunan *echo train lenght* (ETL), menghasilkan readout pendek dengan sedikit T2 *related signal decay* dan memperbaiki detail gambar dengan mengurangi *image blur*. Reduksi *image blur* dapat diartikan sebagai *edge enhancement* yang dapat memperbaiki gambaran pertengahan dan tepi duktus pancreatobiliary.

Menurut Glockner (2005), *Parallel imaging* diaplikasikan pada pemeriksaan cardiac dan body, dimana *breath hold* sering digunakan dan sering menjadi sumber keluhan pasien. Perbedaan akuisisi melebihi kemampuan pasien dan kenyamanan pasien dalam *breath hold* akan mempengaruhi kualitas citra. Keuntungan akuisisi yang cepat

dapat digunakan untuk tujuan lain seperti mengurangi waktu akuisisi, peningkatan kecepatan dapat digunakan untuk memperbaiki spasial resolusi pada waktu yang sama dan mengurangi *image blurring*.

Waktu akuisisi pada sekuen 2D *thick slab* SSFSE tanpa aplikasi SENSE memiliki waktu akuisi 72 detik yang dibagi menjadi 9 kali *breath hold* sehingga diperoleh 8 detik per *breath hold*. Sedangkan pada sekuen 2D *thick slab* SSFSE dengan aplikasi SENSE memiliki waktu akuisisi 36 detik dibagi menjadi 9 kali *breath hold* sehingga diperoleh 4 detik per *breath hold*. Semakin singkat waktu *breath hold* maka akan menghasilkan citra yang lebih baik karena meminimalkan *image blur* akibat kegagalan *breath hold*. Dapat dilihat pada gambaran duktus antara kedua sekuen tersebut.

Perbedaan waktu tersebut disebabkan karena menggunakan teknik yang berbeda pada sekuen 2D *thick slab* SSFSE. Pada sekuen 2D *thick slab* SSFSE menggunakan *turbo factor* yang panjang sehingga baris *k-space* terisi dengan cepat, sedangkan pada sekuen 2D *thick slab* SSFSE dengan aplikasi sense terjadi penurunan jumlah *phase encoding step* yang dapat menyebabkan penurunan *turbo factor*. Penurunan *turbo factor* tersebut dapat mengakibatkan penurunan waktu akuisisi. Proses akuisisi data pada sekuen 2D *thick slab single shot fast spin echo* (SSFSE) tanpa aplikasi SENSE lebih panjang dibandingkan dengan aplikasi SENSE. Dengan menggunakan faktor reduksi sama dengan 2 maka waktu akuisisi akan menjadi lebih singkat menjadi setengah waktu semula.

Menurut Glockner (2005), bahwa teknik dasar pada waktu akuisisi adalah sebanding dengan jumlah *phase encoding line* pada akuisisi Cartesian. Peningkatan jarak antara *phase encoding line* pada *k-space* oleh faktor R ketika mempertahankan *spatial resolution* untuk mengurangi waktu akuisisi pada faktor yang sama. Seperti contoh ketika R=2, setiap *phase encoding* yang tampak atau hanya setengah dari *k-space* telah disampling. Sebagai hasil, waktu akuisisi berkurang oleh faktor 2. Morelli dkk (2011), bahwa dengan SENSE tidak hanya menggunakan *turbo factor* yang panjang tetapi juga memanfaatkan elemen pada multipel koil penerima *phased array* dan mengurangi baris *phase encoding* pada *K-space* sesuai dengan faktor 1/R dimana R adalah *reduction factor* atau jumlah elemen pada koil *phased array* yang digunakan, sehingga *sampling* tidak mengisi semua *K-space* menjadikan waktu akuisisi data menjadi berkurang dan menjadi lebih cepat sesuai dengan R yang digunakan.

Pada aplikasi SENSE, menghasilkan waktu akuisisi yang lebih singkat namun tidak mengurangi kualitas citra. Menurut AAPM (2015), metode *parallel imaging* atau SENSE pada 2D Fourier *imaging* dengan *phased array coil* menghasilkan reduksi *phase encoding step* dimana reduksi tersebut dapat mengurangi waktu akuisisi tanpa mengurangi *spatial resolution*. Pernyataan tersebut dibuktikan dari hasil dari uji wilcoxon yang diperoleh peneliti bahwa tidak terdapat perbedaan yang bermakna antara sekuen 2D *thick slab* SSFSE tanpa aplikasi SENSE maupun dengan aplikasi SENSE.

Sehingga dengan waktu yang lebih singkat namun kualitas citra yang dihasilkan tidak berkurang.

Informasi Anatomi Yang Lebih Baik Sekuen 2D Thick Slab Single Shot Fast Spin Echo Dengan dan Tanpa Parallel Acquisition Technique Pada Pemeriksaan MRCP

Berdasarkan hasil mean rank yang diperoleh dari uji wilcoxon secara keseluruhan diperoleh hasil bahwa nilai mean rank pada sekuen 2D *thick slab* SSFSE sebesar 0,00 sedangkan pada sekuen 2D *thick slab* SSFSE dengan SENSE sebesar 14,50. Dari hasil tersebut mean rank pada sekuen 2D *thick slab* SSFSE dengan SENSE lebih tinggi dibandingkan sekuen 2D SSFSE tanpa SENSE, maka sekuen 2D *thick slab* SSFSE dengan SENSE menghasilkan informasi anatomi yang lebih baik dibandingkan dengan sekuen tanpa aplikasi SENSE.

Nilai mean rank dari hasil uji wilcoxon dari masing-masing anatomi meliputi anatomi *gall bladder* (2D *thick slab* SSFSE = 0,00 dan 2D *thick slab* SSFSE SENSE = 2,50), *right hepatic duct* (2D *thick slab* SSFSE = 0,00 dan 2D *thick slab* SSFSE SENSE = 2,00), *left hepatic duct* (2D *thick slab* SSFSE = 0,00 dan 2D *thick slab* SSFSE SENSE = 2,50), *common bile duct* (2D *thick slab* SSFSE = 0,00 dan 2D *thick slab* SSFSE SENSE = 2,50), *common hepatic duct* (2D *thick slab* SSFSE = 0,00 dan 2D *thick slab* SSFSE SENSE = 2,50), *cystic duct* (2D *thick slab* SSFSE = 0,00 dan 2D *thick slab* SSFSE SENSE = 2,50), dan *main pancreatic duct* (2D *thick slab* SSFSE = 0,00 dan 2D *thick slab* SSFSE SENSE = 3,00).

Nilai mean rank dari hasil uji wilcoxon dari masing-masing anatomi menunjukkan bahwa sekuen 2D *thick slab* SSFSE dengan SENSE lebih tinggi dibandingkan dengan sekuen 2D *thick slab* SSFSE tanpa SENSE. Hal tersebut menunjukkan bahwa sekuen 2D *thick slab* SSFSE dengan SENSE menghasilkan kejelasan informasi pada masing-masing anatomi yang lebih baik dibandingkan dengan sekuen tanpa aplikasi SENSE.

Menurut Glockner (2005) bahwa *breath hold* sering digunakan dan sering menjadi sumber keluhan pasien. Perbedaan akuisisi melebihi kemampuan pasien dan kenyamanan pasien dalam *breath hold* sesuai dengan kapasitasnya akan mempengaruhi kualitas citra.

Perbedaan tersebut terjadi karena terdapat perbedaan waktu *per breath hold* yang cukup bermakna. Pada sekuen 2D *thick slab* SSFSE dengan SENSE memiliki waktu *breath hold* 4 detik sedangkan pada sekuen tanpa SENSE memiliki waktu *breath hold* yang lebih panjang yaitu 8 detik. Waktu *breath hold* yang panjang dapat menyebabkan pasien kurang patuh terhadap aba-aba yang diberikan karena kemampuan tahan nafas pasien yang tidak tahan lama dan nafas yang kurang teratur. Pernafasan pasien dapat dimonitor dari *respiratory trigger* yang diletakkan pada diafragma pasien dan muncul grafik yang menunjukkan pernafasan pasien pada layar monitor. Dengan waktu *breath hold* yang panjang, pasien sering mencuri untuk ambil nafas sehingga dapat mengakibatkan *blurring* pada gambar.

Menurut Margolis (2004), pada saat *parallel imaging* diaplikasikan pada sekuen 2D *thick slab* SSFSE maka penurunan jumlah *phase encoding step* dapat menyebabkan

penurunan *echo train length* (ETL), menghasilkan readout pendek dengan sedikit *T2 related signal decay* dan memperbaiki detail gambar dengan mengurangi *image blur*. Reduksi *image blur* dapat diartikan sebagai *edge enhancement* yang dapat memperbaiki gambaran pertengahan dan tepi duktus pancreatobiliary.

Berdasarkan hasil penelitian diatas, aplikasi SENSE dengan faktor reduksi 2 mengurangi waktu akuisisi menjadi setengah dari waktu awal sehingga dapat mengurangi dan mencegah terjadinya *image blurring*. Selain itu aplikasi SENSE tidak mengurangi *spatial resolution* pada citra sehingga kualitas citra tidak menurun seiring dengan berkurangnya waktu akuisisi. Pendapat ini diperkuat dengan teori AAPM (2015), metode *parallel imaging* atau SENSE pada 2D Fourier *imaging* dengan *phased array coil* menghasilkan reduksi *phase encoding step* dimana reduksi tersebut dapat mengurangi waktu akuisisi tanpa mengurangi resolusi citra. Menurut Ryan dkk (2005), bahwa teknik yang cepat memiliki keuntungan tidak hanya dari mengurangi adanya pergerakan, tetapi juga potensial untuk mengurangi waktu akuisisi. Teknik *parallel imaging* memiliki potensi tersebut yaitu dengan menggunakan sekuens yang cepat dengan penggunaan gradien yang dioptimalkan, sehingga potensial untuk mendapatkan pengurangan waktu akuisisi tanpa mengurangi efek yang signifikan pada kualitas citra diagnostik yang diperoleh.

SIMPULAN

Ada perbedaan bermakna antara informasi anatomi yang dihasilkan sekuen 2D *thick slab* SSFSE dibandingkan dengan informasi 2D *thick slab* SSFSE dengan aplikasi sense yang dapat dilihat dari *p-value* sebesar 0,000 ($p < 0,05$) dengan tingkat kepercayaan 95%. Sekuen 2D *thick slab* SSFSE dengan SENSE lebih tinggi dibandingkan sekuen 2D SSFSE tanpa SENSE, maka sekuen 2D *thick slab* SSFSE dengan SENSE menghasilkan informasi anatomi yang lebih baik dibandingkan dengan sekuen 2D *thick slab* SSFSE tanpa aplikasi SENSE.

DAFTAR PUSTAKA

- AAPM. 2015. *Parallel Imaging in MRI : Technology, Application, and Quality Control*, Report No 18. American Physic o Physicists in Medicine.
- Constable, RT, Gore JC. 1992. The Loss of Small Objects in variable TE Imaging; implication for FSE, RARE, and EPI. *Magnetic Resonance Imaging*.
- Glockner, James F, MD, PhD, Houchun H. Hu, BME, David W. Stanley, BS, Lisa Angelos, PhD dan Kevin King, PhD. 2005. *Parallel Imaging : A User Guide*. RSNA
- Kenneth, M Vitellas, MD, dkk. 2000. *MR Cholangiopancreatography of Bile and Pancreatic Duct Abnormalities with Emphasis on the Single Shot Fast Spin Echo Technique*. Amerika : Radiology Society of North America.
- Kurihara, Yasuki. 2002. *Coil Sensitivity Encoding : Advantage and Disadvantage in Clinical Practice*. American Roentgen Ray Society.
- Leyendecker, John R, dkk. 2015. *Practice Parameter For The Performance of Magnetic Resonance Imaging (MRI) of the Abdomen (Excluding the Liver)*. USA : Committee on Body Imaging.

- Mandarano, G, dkk. 2008. The diagnostic MRCP examination : overcoming technical challenges to ensure clinical succes. Australia : Division of Medical Radiations.
- Manfredi, Ricardo, Roberto Pozzi Mucelli. 2013. Magnetic Resonance Cholangiopancreatography Biliary and Pancreatic Ducts. Italy : Springer.
- Margolis DJ, Bammer R, Chow LC. 2004. Parallel Imaging of The Abdomen. Top Magnetic Resonance Imaging.
- Morelli, John N, Val M. Runge, Fei Ai, Ulrike Attenberger, Lan Vu, Stuart H. Schmeets, Wolfgang R. Nitz dan John E. Kirsch. 2011. An Image-based Approach to Understanding the Physics of MR Artifacts. radiographics.rsna.org
- Ryan, M, Cunningham, P, Cantwll, C, Brennan, D dan Eustace, S. 2005. A comparison of fast MRI of hips with and without parallel imaging using SENSE. The British Journal of Radiology.\Sugiyono, Eri Wibowo. 2004. Statistika untuk Penelitian dan Aplikasinya dengan SPSS 10.0 for Windows. Bandung : ALFABETA.