



Analisis Informasi Anatomi Pemeriksaan MRI Ankle Joint pada Penggunaan Foot Ankle Coil dan Flex Coil Proton Density Fat Saturation Irisan Sagital

Yeti Kartikasari¹; Andrey Nino Kurniawan² Subhan Syarif Hidayat³

^{1,2})Department of Radiodiagnostic and Radiotherapy Techniques, Poltekkes Kemenkes Semarang, Indonesia

³)RSUD Konawe, Kepulauan Sulawesi Tenggara, Indonesia

Corresponding author: Andrey Nino Kurniawan

Email: andrey_nino_jtr@poltekkes-smg.ac.id

ABSTRACT

Background: To get good MRI image quality, a special coil is designed according to the type of examination with various types and sizes so that it can be adjusted to the body to be examined so that the selection of coil is very important in MRI examination. At Dr.R.Soeharso Surakarta Orthopedi Hospital, it was found on an MRI examination of the ankle joint using a foot ankle coil and also sometimes also using a flex coil. The purpose of this study was to determine the difference in anatomical information of ankle joint MRI examination on Proton Density Fat Saturation Sagittal Slices using foot ankle coil and flex coil.

Methods: This research is quantitative research with an experimental approach. This research was conducted on 10 volunteers. Respondents assessed image information on the anatomy of the Achilles tendon, talocalcaneal ligament, tibiofibular ligament, talofibular ligament, talotibial ligament, tendon flexor digitorum, extensor digitorum tendon, os calcaneus, os tallus, os tibia.

Results: Ten probandus were performed MRI examination of ankle joint, proton density weighting, sagittal slice using foot ankle coil and flex coil. Images are produced that can show predetermined anatomical information, namely: Achilles tendon, talocalcaneal ligament, tibiofibular ligament, talofibular ligament, talotibial ligament, tendon flexor digitorum, extensor digitorum tendon, os calcaneus, os tallus, os tibia. Based on Wilcoxon's nonparametric statistical test in table shows that the resulting p value is 0.001 (p-value is <0.05) which means that there is a significant difference in the overall anatomical information of ankle joint MRI examination on the use of foot ankle coil and flex coil proton density fat saturation sagittal slices and mean rank results (28.50) foot ankle coil (0,001) flex coil.

Conclusions: The anatomical information produced in the use of foot ankle coil is better than the anatomical information produced by flex coil on MRI examination of ankle joint proton density fat saturation sagittal slice.

Keywords: MRI Ankle Joint; Foot Ankle Coil; Flex Coil.

Pendahuluan

Persendian merupakan suatu artikulasi dua tulang yang mempunyai fungsi sebagai stabilitas dan penggerak tubuh. Salah satu persendian pada tubuh adalah persendian pergelangan kaki (*ankle joint*), yang merupakan bagian dari ekstremitas bawah. *Ankle joint* tersusun oleh tulang *tibia* dan *fibula* pada bagian *superior* dan *talus* pada bagian *inferior*. *Ligament* yang terdapat pada sendi pergelangan kaki adalah *ligament anterior*, *fibular calcaneal*, dan *posterior talofibular* (Ray, 2016).

Pada keadaan patologi tertentu di *ankle joint*, tidak cukup hanya dilakukan pemeriksaan konvensional maupun CT-Scan saja, akan tetapi perlu dilakukan pemeriksaan penunjang lanjutan yaitu dengan *Magnetic Resonance Imaging* (MRI). MRI sangat membantu dalam menilai kondisi

patologis dan dapat memberikan lebih banyak informasi serta memiliki kelebihan dalam mendeteksi *fraktur tendon* dan *ligament* disekitar *ankle joint* (Angela Chang dkk., 2018).

Dalam pemeriksaan MRI untuk *musculoskeletal*, ada beberapa *sequence* yang direkomendasikan untuk dapat menghasilkan informasi diagnostik yang optimal diantaranya yaitu FSE- PD-Weighted untuk non-fat saturated sequens, FSE IR dFSE T2-weighted untuk yang Fat-saturated sequens. PD-Weghted dapat memperlihatkan anatomi serta patologi *musculoskeletal* dengan sangat baik, termasuk juga untuk pemeriksaan MRI *Ankle Joint* (Siriwanarangsun dkk., 2017).

Terdapat beberapa pembobotan yang dapat digunakan dalam pemeriksaan MRI *Ankle Joint*. Setiap pembobotan memiliki parameter yang

berbeda, salah satu pembobotan yang digunakan dalam pemeriksaan MRI *ankle joint* adalah *proton density* yang mana pada pembobotan tersebut sangat baik untuk memperlihatkan anatomi serta patologi *musculoskeletal*. Pembobotan *proton density* mampu menghasilkan citra *ankle joint* dengan regulasi yang tinggi, sehingga organ kecil seperti ikatan di *ligament talobifular anterior* dapat dievaluasi secara jelas. Selain itu, pembobotan *proton density* juga dapat mengevaluasi dengan baik struktur yang memiliki intensitas sinyal yang rendah seperti tulang atau stuktur jaringan *ligament* dan *tendon* (Choo dkk., 2014)

Menurut Kartawiguna, (2015) untuk mendapatkan kualitas citra yang baik maka dirancang *coil* khusus sesuai dengan jenis pemeriksaan dengan berbagai tipe dan ukuran agar dapat disesuaikan dengan bagian tubuh yang akan diperiksa. Terdapat *coil* sebagai pemancar (*body coil*) dan sebagai penerima (*local coil*), namun ada juga yang berfungsi sebagai pemancar sekaligus penerima sinyal RF. Untuk pemeriksaan MRI *Ankle joint* masih memungkinkan dengan menggunakan *knee coil*, selama *coil* tersebut sama-sama paralel, dan apabila *foot ankle coil* tidak tersedia, maka ada beberapa pilihan *coil* yang bisa digunakan sebagai alternatif diantaranya *head-neck coil*, *phases arrey flex coil*, atau *spine coil*, dengan syarat organ yang diperiksa tercover dalam *coil* yang digunakan (Hayter dkk., 2014). Tetapi Bartalini, (2022) menyatakan bahwa pemeriksaan MRI *Ankle joint* dapat dilakukan tanpa *coil* khusus yaitu dengan menggunakan kombinasi *coil* antara *Head-neck coil* dan *flex coil* yang menjadi pilihan alternatif yang baik untuk pemeriksaan MRI *Ankle joint*.

Dari uraian diatas diketahui bahwa untuk memperoleh citra dengan kualitas yang baik dan menghasilkan informasi diagnostik yang optimal dapat dilakukan dengan cara pemilihan pengaturan parameter, pemilihan *sequence*, dan pemilihan RF *coil* yang tepat sesuai dengan organ atau objek yang akan diperiksa. Tidak semua rumah sakit dengan layanan modalitas pemeriksaan MRI memiliki RF *coil* yang lengkap. Dengan keadaan tersebut radiografer harus menggunakan RF *coil* yang tersedia untuk meminimalkan pemeriksaan organ-organ yang RF *coil* nya belum tersedia agar citra yang dihasilkan tetap dapat memberikan informasi diagnostik yang optimal.

RS Ortopedi Prof.DR.R.Soeharso Surakarta dengan modalitas MRI 1,5 T memiliki RF *Coil* yang sangat lengkap yaitu : *head coil*, *knee coil*, *body coil* ukuran M dan L, *flex coil*, *Hand Wrist Coil* serta *foot ankle coil*. Untuk pemeriksaan MRI *Ankle Joint* menggunakan *foot ankle coil* yang merupakan

volume coil dan terkadang juga menggunakan *flex coil* yang merupakan *surface coil*. Sehingga penelitian ini bertujuan untuk menganalisis informasi anatomi pemeriksaan mri *ankle joint* pada penggunaan *foot ankle coil* dan *flex coil* *proton density fat saturation* irisan sagital.

Metode

Penelitian ini merupakan penelitian kuantitatif dengan pendekatan eksperimen. Dilakukan dengan cara melakukan pemeriksaan MRI *ankle joint* dengan menggunakan dua *coil* yang berbeda yaitu *foot ankle coil* dan *flex coil* kemudian membandingkan informasi anatomi dari citra MRI yang dihasilkan dan dimintakan penilaian kepada dua orang responden yaitu dokter spesialis radiologi. Hasil penilaian responden berupa data kuantitatif yang dianalisa dengan metode deskriptif.

Penelitian dilakukan di bagian MRI Instalasi Radiologi Rumah Sakit Ortopedi Prof.Dr.R.Soeharso Surakarta dari bulan Maret sampai dengan Mei 2023 dengan subyek penelitian adalah citra MRI *ankle joint proton density fat saturation* irisan sagital yang dihasilkan dari pemeriksaan dengan menggunakan *foot ankle coil* dan *flex coil* dan melibatkan 10 orang probandus.

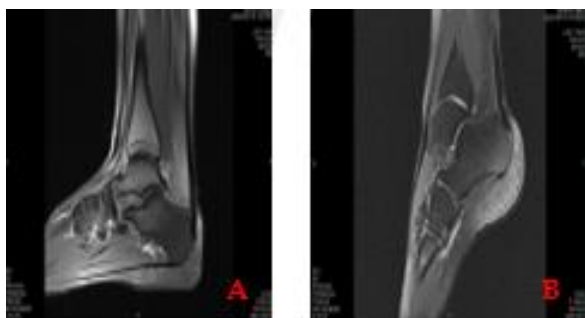
Langkah-langkah penelitian dimulai dari pengambilan citra MRI *ankle joint* dengan menggunakan *foot ankle coil* dan *flex coil* pada kesepuluh probandus dengan parameter pemeriksaan yang sama. Hasil citra kemudian diberikan penilaian oleh kedua responden mengenai informasi anatomi *tendon achilles*, *talocalcaneal ligament*, *tibiofibular ligament*, *talofibular ligament*, *talotibial ligament*, *tendon flexor digitorum*, *tendon extensor digitorum*, *os.calcaneus*, *os.tallus*, *os.tibia*. penilaian ini diberikan melalui Lembar kuesioner dengan skala pengukuran ordinal yang terbagi menjadi 3 kategori yaitu sangat jelas, jelas, dan tidak jelas. Nilai 1 berarti tidak jelas, bila organ yang dinilai tidak terlihat dengan jelas. Nilai 2 berarti jelas, bila organ yang dinilai tidak bluring, tetapi bats tegas tidak terlihat jelas. Dan nilai 3 berarti sangat jelas, bila organ yang dinilai terlihat dengan jelas, tidk bluring, batas tegas dan jelas.

Hasil dari penilaian dokter spesialis yang meberikan nilai pada lembar kuesioner penelitian diolah dengan menggunakan analisis statistik dengan uji *Cohen's Kappa* guna untuk mengetahui tingkat kesepakatan hasil penilaian spesialis radiologi dari dua metode tersebut. Karena data yang dihasilkan berupa data ordinal berpasangan dan menggunakan dua kelompok variabel maka data tersebut dilakukan uji *Wilcoxon* yang bertujuan

untuk mengetahui perbedaan informasi anatomi antar kedua coil tersebut, apabila nilai p value $<0,05$ maka H_0 ditolak dan H_a diterima, artinya ada perbedaan informasi anatomi MRI *ankle joint* antara penggunaan *foot ankle coil* dan *Head coil* kombinasi dengan *Neck-flex coil* pada *proton density fat saturation* irisan sagittal. Untuk mengetahui penggunaan coil yang lebih baik dalam menghasilkan informasi anatomi pada pemeriksaan MRI *ankle joint*, dilakukan dengan penggunaan metode *mean rank test* dengan melihat jumlah nilai yang tinggi merupakan metode yang lebih baik dalam menghasilkan informasi anatomi.

Hasil dan Pembahasan

Sepuluh probandus dilakukan Pemeriksaan MRI *ankle joint* pembobotan *proton density* irisan sagital dengan menggunakan coil yang berbeda yaitu *foot ankle coil* dan *flex coil* tetapi parameter pemeriksaannya sama. Dihasilkan citra yang dapat memperlihatkan citra dengan sekuen PD Fatsat pada gambar 1 dengan informasi anatomi yang telah ditentukan yaitu : *tendon achilles*, *talocalcaneal ligament*, *tibiofibular ligament*, *talofibular ligament*, *talotibial ligament*, *tendon flexor digitorum*, *tendon extensor digitorum*, *os.calcaneus*, *os.talus*, *os.tibia*.



Gambar 1. Hasil Citra MRI Ankle Joint PD Fatsat (A) *Foot Ankle Coil* (B) *Flex Coil*

Penilaian informasi citra anatomi menggunakan kuesioner yang dinilai oleh dua orang dokter spesialis radiologi sebagai responden. Pada kuesioner tersebut terdapat beberapa area anatomi yang dinilai. Penilaian dilakukan dengan memberikan skor pada masing-masing kriteria anatomi kemudian data dari hasil penilaian kedua responden dilakukan uji realibilitas untuk mengetahui tingkat kesepakan persepsi responden dalam penilain kuesioner dengan menggunakan uji Cohen's Kappa, diperoleh *degree of agreement* (nilai p value) sebesar 0,782. Menurut (Warrens, 2015) nilai koefisien cohen's kappa 0,6 menunjukkan tingkat kesepakatan cukup (fair), maka

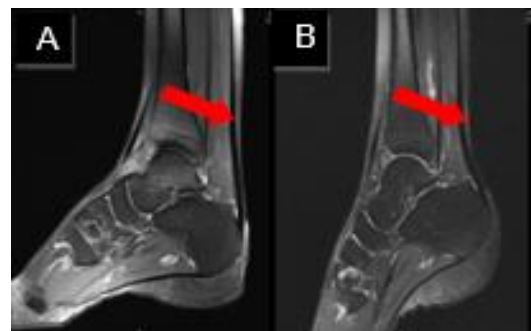untuk uji statistik selanjutnya peneliti hanya menggunakan data dari satu responden yaitu responden 1 karena memiliki pengalaman dalam membaca hasil citra MRI lebih lama.

Uji nonparametric Wilcoxon dilakukan pada hasil penilaian informasi anatomi oleh responden 1 pada tabel 1 untuk melihat ada tidaknya perbedaan diantara kedua kelompok yang berpasangan pada pemeriksaan MRI *ankle joint proton density fat saturation* irisan sagital dengan menggunakan *foot ankle coil* dan *flex coil* diperoleh hasil sebagai berikut :

Tabel 1. Hasil Uji Wilcoxon pada Tendon Achilles

Coil	p -value	Keterangan
<i>Foot Ankle Coil</i> <i>Flex Coil</i>	1,000	Tidak Ada beda

Berdasarkan hasil uji statistik pada tabel 1 menggunakan uji *Wilcoxon* didapatkan nilai p -value = 1,000 ($p < 0,05$). Hal ini menunjukkan bahwa tidak ada beda pada *tendon achilles* yang menggunakan *foot Ankle Coil* dan *Flex Coil*.

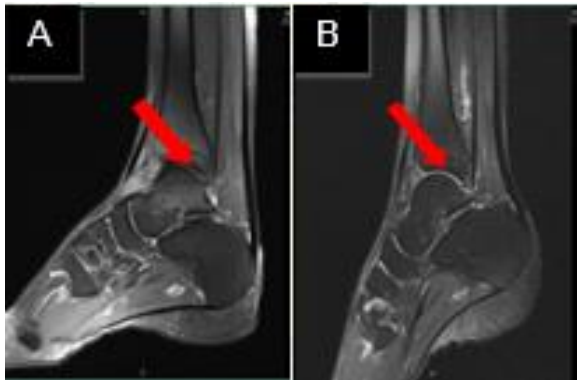

Gambar 2. *Tendon Achilles* (Panah) pada Citra MRI *Ankle Joint Proton Density Fatsat* : (A) *Foot Ankle Coil* dan (B) *Flex Coil*

Tabel 2. Hasil Uji *Wilcoxon* pada *Talocalcaneal Ligament*

Coil	p -value	Keterangan
<i>Foot Ankle Coil</i> <i>Flex Coil</i>	0,003	Ada beda

Berdasarkan hasil uji statistik pada tabel 2 menggunakan uji *Wilcoxon* didapatkan nilai p -value = 0,003 ($p < 0,05$). Hal ini menunjukkan bahwa ada beda pada *talocalcaneal ligament* yang menggunakan *foot Ankle Coil* dan *Flex Coil*.

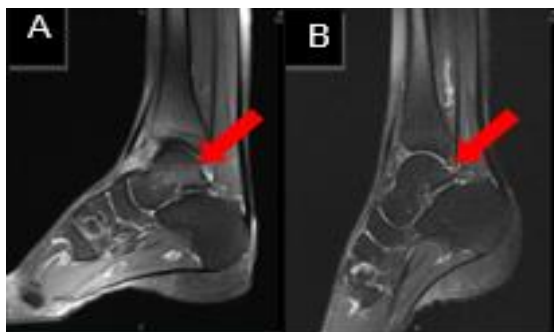

Gambar 3. Talocalcaneal Ligament (Panah) pada Citra MRI Ankle Joint Proton Density Fatsat : (A) Foot Ankle Coil dan (B) Flex Coil

Tabel 3. Hasil Uji Wilcoxon pada *Tibiofibular ligament*

Coil	<i>p-value</i>	Keterangan
Foot Ankle Coil Flex Coil	0,003	Ada beda

Berdasarkan hasil uji statistik pada tabel 3. menggunakan uji *Wilcoxon* didapatkan nilai *p-value* = 0,003 ($p < 0,05$). Hal ini menunjukkan bahwa ada beda pada *tibiofibular ligament* yang menggunakan *foot Ankle Coil* dan *Flex Coil*.

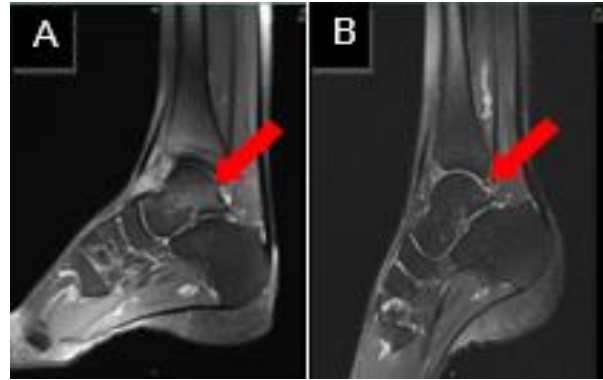

Gambar 4. *Tibiofibular Ligament* (Panah) pada Citra MRI Ankle Joint Proton Density Fatsat : (A) *Foot Ankle Coil* dan (B) *Flex Coil*

Tabel 4. Hasil Uji Wilcoxon pada *Talofibular Ligament*

Coil	<i>p-value</i>	Keterangan
Foot Ankle Coil Flex Coil	0,005	Ada beda

Berdasarkan hasil uji statistik pada tabel 4 menggunakan uji *Wilcoxon* didapatkan nilai *p-value* = 0,005 ($p < 0,05$). Hal ini menunjukkan bahwa ada beda pada *talofibular ligament* yang menggunakan *foot Ankle Coil* dan *Flex Coil*.

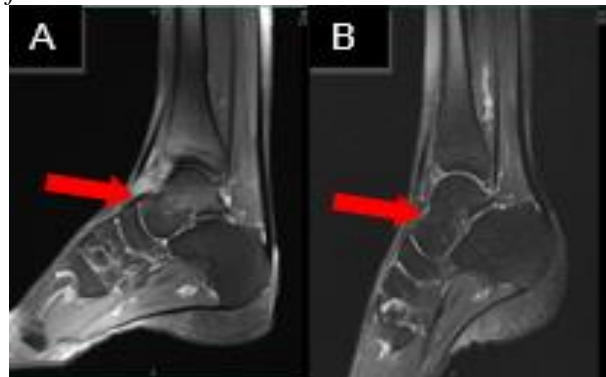

Gambar 5. *Talofibular Ligament* (Panah) pada Citra MRI Ankle Joint Proton Density Fatsat : (A) *Foot Ankle Coil* dan (B) *Flex Coil*

Tabel 5. Hasil Uji Wilcoxon pada *Talotibial Ligament*

Coil	<i>p-value</i>	Keterangan
Foot Ankle Coil Flex Coil	0,005	Ada beda

Berdasarkan hasil uji statistik pada tabel 5 menggunakan uji *Wilcoxon* didapatkan nilai *p-value* = 0,005 ($p < 0,05$). Hal ini menunjukkan bahwa ada beda pada *talotibial ligament* yang menggunakan *foot Ankle Coil* dan *Flex Coil*.

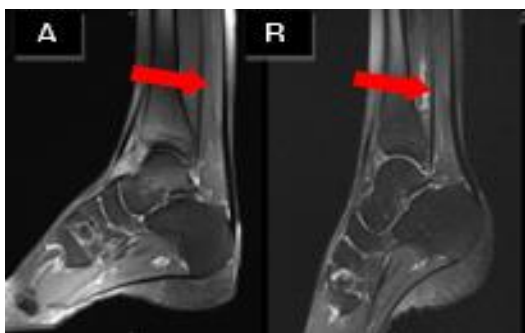

Gambar 6. *Talotibial Ligament* (Panah) pada Citra MRI Ankle Joint Proton Density Fatsat : (A) *Foot Ankle Coil* dan (B) *Flex Coil*

Tabel 6. Hasil Uji Wilcoxon pada *Tendon Flexor Digitorum*

Coil	<i>p-value</i>	Keterangan
Foot Ankle Coil Flex Coil	0,005	Ada beda

Berdasarkan hasil uji statistik pada tabel 6. menggunakan uji *Wilcoxon* didapatkan nilai *p-value* = 0,005 ($p < 0,05$). Hal ini menunjukkan bahwa ada beda pada *tendon flexor digitorum* yang menggunakan *foot Ankle Coil* dan *Flex Coil*.

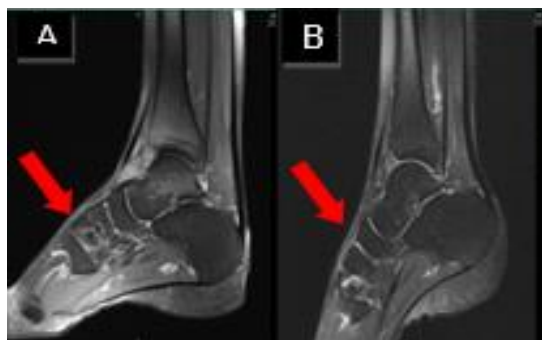

Gambar 7. Tendon Flexor Digitorum (Panah) pada Citra MRI Ankle Joint Proton Density Fatsat : (A) Foot Ankle Coil dan (B) Flex Coil

Tabel 7. Hasil Uji Wilcoxon pada Tendon Extensor Digitorum

Coil	p-value	Keterangan
Foot Ankle Coil	0,003	Ada beda
Flex Coil		

Berdasarkan hasil uji statistik pada tabel 7. menggunakan uji *Wilcoxon* didapatkan nilai *p-value* = 0,003 ($p < 0,05$). Hal ini menunjukkan bahwa ada beda pada tendon *extensor digitorum* yang menggunakan *foot Ankle Coil* dan *Flex Coil*.

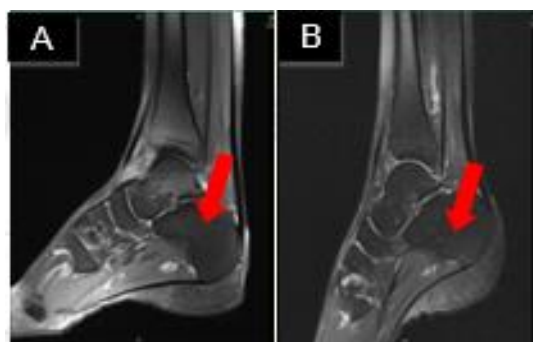

Gambar 8. Tendon Extensor Digitorum (Panah) pada Citra MRI Ankle Joint Proton Density Fatsat : (A) Foot Ankle Coil dan (B) Flex Coil.

Tabel 8. Hasil Uji Wilcoxon pada Os Calcaneus

Coil	p-value	Keterangan
Foot Ankle Coil	0,157	Ada beda
Flex Coil		

Berdasarkan hasil uji statistik pada tabel 8. menggunakan uji *Wilcoxon* didapatkan nilai *p-value* = 0,157 ($p < 0,05$). Hal ini menunjukkan bahwa tidak ada beda pada *os.calcaneus* yang menggunakan *foot Ankle Coil* dan *Flex Coil*

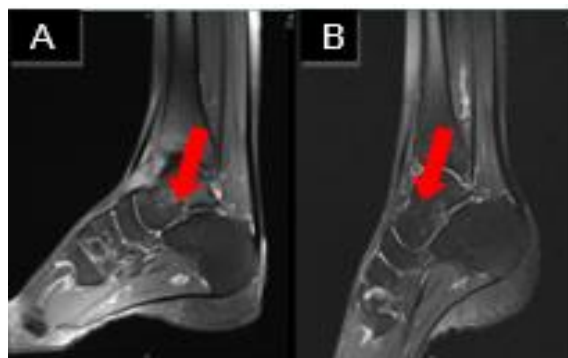

Gambar 9. Os Calcaneus (Panah) pada Citra MRI Ankle Joint Proton Density Fatsat : (A) Foot Ankle Coil dan (B) Flex Coil

Tabel 9. Hasil Uji Wilcoxon pada Os Talus

Coil	p-value	Keterangan
Foot Ankle Coil	0,083	Ada beda
Flex Coil		

Berdasarkan hasil uji statistik pada tabel 9 menggunakan uji *Wilcoxon* didapatkan nilai *p-value* = 0,083 ($p < 0,05$). Hal ini menunjukkan bahwa tidak ada beda pada *os.talus* yang menggunakan *foot Ankle Coil* dan *Flex Coil*.

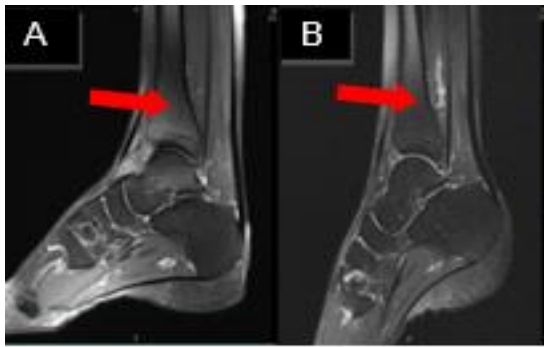

Gambar 10. Os Talus (Panah) pada Citra MRI Ankle Joint Proton Density Fatsat : (A) Foot Ankle Coil dan (B) Flex Coil

Berdasarkan hasil uji statistik pada tabel 9 menggunakan uji *Wilcoxon* didapatkan nilai *p-value* = 1,000 ($p < 0,05$). Hal ini menunjukkan bahwa tidak ada beda pada *os.tibia* yang menggunakan *foot Ankle Coil* dan *Flex Coil*.

Tabel 10. Hasil Uji Wilcoxon pada Os Tibia

Coil	p-value	Keterangan
Foot Ankle Coil	1,000	Ada beda
Flex Coil		



Gambar 11. Os Tibia (Panah) pada Citra MRI Ankle Joint Proton Density Fatsat : (A) Foot Ankle Coil dan (B) Flex Coil

Tabel 11. Hasil Uji Wilcoxon pada keseluruhan anatomi

Coil	p-value	Keterangan
Foot Ankle Coil	0,001	Ada beda
Flex Coil		

Berdasarkan uji statistik nonparametrik Wilcoxon pada tabel 11 menunjukkan bahwa nilai p Value yang dihasilkan adalah 0.001 Nilai *p-value* ini <0,05 yang artinya ada perbedaan yang signifikan pada keseluruhan informasi anatomi pemeriksaan MRI ankle joint pada penggunaan *foot ankle coil* dan *flex coil proton density fat saturation* irisan sagittal

Informasi anatomi pemeriksaan MRI ankle joint pada penggunaan *foot ankle coil* dan *flex coil proton density fat saturation* irisan sagittal dianalisa menggunakan *mean rank* pada uji Wilcoxon unruk mengetahui citra anatomi yang lebih baik dari kedua variasi pemeriksaan tersebut. Nilai *mean rank* pada uji Wilcoxon dapat dilihat pada tabel 12 berikut ini :

Tabel 12. Hasil Mean Rank pada keseluruhan Anatomi

Informasi Anatomi	Mean Rank
Foot Ankle Coil	28.50
Flex Coil	0.01

Berdasarkan hasil uji *mean rank* diatas, dapat dilihat bahwa informasi anatomi yang dihasilkan pada penggunaan *foot ankle coil* lebih unggul (28.50) dibandingkan dengan penggunaan *flex coil* (0.00). Hal ini menunjukkan bahwa *foot ankle coil* lebih unggul dalam menampilkan keseluruhan anatomi dibandingkan dengan *flex coil*.

Berdasarkan hasil uji Wilcoxon terhadap hasil penilaian responden pada informasi anatomi, dapat diketahui adanya perbedaan yang signifikan pada informasi anatomi pemeriksaan MRI Ankle joint pada penggunaan *foot ankle coil* dan *flex coil proton density fat saturation* irisan sagittal dengan nilai *p*

Value 0,001 atau *p value* < 0,05 yang berarti bahwa H_0 diterima dan H_a ditolak.

Pemeriksaan MRI ankle joint yang dilakukan pada pasien yang sama dan dilakukan pada pesawat MRI dengan parameter yang sama serta pada sequence, pembobotan dan irisan sama tetapi menggunakan RF coil yang berbeda menghasilkan citra dengan visual yang berbeda. Hal ini menandakan bahwa mengubah jenis RF coil yang digunakan akan sangat berpengaruh terhadap citra yang dihasilkan. Pada pembobotan *proton density fatsaturation* terlihat gambaran lemak pada sumsum lesi lebih nampak jelas termasuk jaringan ligament baik pada *foot ankle coil* maupun *flex coil* meskipun ada perbedaan dari segi kontras yang dihasilkan. Hal ini sesuai dengan Grande dkk., (2014) bahwa pembobotan *proton density* dengan metode *fat saturation* sangat baik dalam pemeriksaan *musculoskeletal*.

Adapun pun perbedaan informasi anatomi yang ditampilkan pada citra MRI tersebut disebabkan karena penggunaan jenis coil yang berbeda peruntukannya. Menurut (Kartawiguna, 2015) untuk mendapatkan kualitas citra yang baik maka dirancang *coil* khusus sesuai dengan jenis pemeriksaan dengan berbagai tipe ukuran agar dapat disesuaikan dengan tubuh yang akan diperiksa, ini berarti bahwa RF coil yang digunakan untuk pemeriksaan ankle joint adalah *foot ankle coil* yang memang dirancang untuk pemeriksaan MRI organ tersebut. Namun jika organ yang diperiksa dalam klnis tertentu tidak memungkinkan untuk menggunakan coil khusus maka dalam pemeriksaan MRI ankle joint dapat memilih coil alternatif sebagai coil pengganti seperti, *head coil*, *knee coil* dan *flex coil* selama organ yang diperiksa masih tercover dalam coil tersebut (Hayter dkk., 2014).

Menurut peneliti dari citra yang dihasilkan oleh kedua coil secara keseluruhan memiliki tingkat kecerahan yang mirip akan tetapi ada perbedaan tingkat noise yang dihasilkan, pada *flex coil* cenderung memiliki tingkat noise yang berlebih sehingga ada beberapa anatomi yang tidak tampak jelas sedangkan pada *foot ankle coil* secara anatomi tampak lebih jelas dan berbatas tegas. Meskipun demikian dari kedua coil tersebut masih ada beberapa anatomi seperti *talocalcaneal ligament*, *tibiofibular ligament*, *talofibular ligament*, *talotibial ligament* tidak tampak jelas pada irisan sagittal sehingga perlu ada tambahan irisan axial dan coronal.

Berdasarkan hasil uji *mean rank* uji statistik non-parametrik Wilcoxon untuk melihat manakah coil yang lebih baik dalam memperlihatkan informasi anatomi pada pemeriksaan MRI ankle joint pada

penggunaan *foot ankle coil* dan *flex coil proton density fat saturation* irisan sagital bahwa menunjukkan penggunaan *foot ankle coil* lebih baik dibandingkan dengan *flex coil*. Secara keseluruhan penilaian informasi anatomi didapatkan hasil lebih tinggi yaitu 31.00 pada penggunaan *foot ankle coil*. Apabila ditinjau berdasarkan area anatomi yang menunjukkan bahwa penggunaan *foot ankle coil* lebih optimal dalam menampakan informasi anatomi.

Hal ini dikarenakan *foot ankle coil* termasuk jenis *volume coil* yang mana memiliki keunggulan dalam menerima sekaligus memancarkan sinyal RF sehingga dapat menampilkan citra MRI yang lebih optimal. Dalam jumlah channel *foot ankle coil* memiliki 16 channel yang mana dalam menerima sinyal RF lebih baik dibanding *flex coil* yang hanya memiliki 6 channel. Menurut (Vaughan & Griffiths, 2012) *volume coil* merupakan *coil* yang dapat berperan sebagai pemancar sekaligus penerima sinyal RF (*transreceiver*). Keuntungannya yaitu memiliki dua *preamplifier* (penerima dua sinyal) yang mendapatkan phase 90° yang berbeda sehingga dapat meningkatkan SNR dan mengurangi pulsa power sampai setengahnya. Desain sangkar burung menyebabkan *volume coil* unggul dalam menghasilkan homogenitas / keseragaman eksitasi RF dalam area yang luas, akan tetapi *volume coil* juga memiliki kekurangan pada saat organ target berukuran jauh lebih kecil dibandingkan dengan ruang *coil* karena akan banyak menerima kebisingan/*noise* sehingga akan terjadi penurunan SNR dan CNR.

Menurut peneliti untuk pemeriksaan MRI *ankle joint* lebih baik menggunakan jenis *coil* yang memang khusus untuk peruntukannya dikarenakan memiliki bentuk dan ukuran yang sesuai saat dilakukan pemeriksaan, dapat mengurangi pergerakan pada objek saat dilakukan *scanning* dan memberi hasil citra yang lebih optimal sehingga dapat menegakkan diagnosa dengan tepat. Penggunaan *flex coil* juga masih dapat digunakan sebagai *coil* alternatif termasuk pada klinis tertentu seperti tumor.

Simpulan

Terdapat perbedaan informasi anatomi pemeriksaan MRI *ankle joint* pada penggunaan *foot ankle coil* dan *flex coil fat saturation* irisan sagital Enam Dari sepuluh kriteria anatomi yang dinilai yaitu *talocalcaneal ligament*, *tibiofibular ligament*, *talofibular ligament*, *talotibial ligament*, *tendon flexor digitorum*, *tendon extensor digitorum*

dihasilkan bahwa keseluruhannya *foot ankle coil* lebih baik dibandingkan dengan *flex coil*.

Informasi anatomi yang dihasilkan oleh penggunaan *foot ankle coil* lebih baik dibandingkan dengan informasi anatomi yang dihasilkan oleh penggunaan *flex coil* pada pemeriksaan MRI *ankle joint proton density fat saturation* irisan sagital..

Daftar Pustaka

- Angela Chang, by B., Lockard MS, C. A., Ferrari, M. B., Clanton, T. O., & Ho, C. P. (2018). Cuboid Navicular Tarsal Coalition: Presentation and Evaluation with Emphasis on Magnetic Resonance Imaging Appearance. *The Foot & Ankle Online Journal*.
<https://doi.org/10.3827/faoj.2018.1101.0006>
- Bartalini, L. (2022). *How to Perform an Ankle MR Examination Without a Dedicated Coil: The Combined Head/Neck-Flex Coil Technique*.
- Choo, H. J., Lee, S. J., Kim, D. W., Jeong, H. W., & Gwak, H. (2014). Multibanded Anterior Talofibular Ligaments in Normal Ankles and Sprained Ankles Using 3D Isotropic Proton Density-Weighted Fast Spin-Echo MRI Sequence. *American Journal of Roentgenology*, 202(1).
<https://doi.org/10.2214/AJR.13.10727>
- Grande, F. Del, Santini, F., Herzka, D. A., Aro, M. R., Dean, C. W., Gold, G. E., & Carrino, J. A. (2014). Fat-Suppression Techniques for 3-T MR Imaging of the Musculoskeletal System. *Radiographics*, 34(1), 217–233.
<https://doi.org/10.1148/rg.341135130>
- Hayter, C. L., Linklater, J. M., & Man, K. H. (2014). State of the Art MR Imaging Techniques for the Foot and Ankle. In *Current Radiology Reports* (Vol. 2, Issue 4). Springer New York LLC.
<https://doi.org/10.1007/s40134-014-0042-3>
- Kartawiguna, D. (2015). *Tomografi Resonansi Magnetik* (Cetakan 1). Graha Ilmu.
- Ray, R. G. (2016). Arthroscopic Anatomy of the Ankle Joint. *Clinics in Podiatric Medicine and Surgery*, 33(4), 467–480.
<https://doi.org/10.1016/j.cpm.2016.06.001>
- Siriwanarangsun, P., Bae, W. C., Statum, S., & Chung, C. B. (2017). Advanced MRI Techniques for the Ankle. *American Journal*

of Roentgenology, 209(3), 511–524.
<https://doi.org/10.2214/AJR.17.18057>

Vaughan, T., & Griffiths. (2012). *RF Coils for MRI*. Wiley.

Warrens, M. J. (2015). Five Ways to Look at Cohen's κ . *Journal of Psychology & Psychotherapy*, 05(04), 8–11.
<https://doi.org/10.4172/2161-0487.1000197>