



# Jurnal Kesehatan Gigi

p-ISSN: [2407-0866](#)

e-ISSN: [2621-3664](#)

<http://ejournal.poltekkes-smg.ac.id/ojs/index.php/jkg/index>

## PERANAN PENGOLESAN PASTA KULIT MANGGIS TERHADAP PEMBENTUKAN JARINGAN IKAT KOLAGEN DALAM KESEMBUHAN ULKUS MUKOSA MULUT

Lanny Sunarjo<sup>1</sup> Irma Haida Yuliana Siregar<sup>2</sup> Supriyana<sup>3</sup>

<sup>1 2 3</sup> *Jurusan Keperawatan Gigi Poltekkes Kemenkes Semarang, Indonesia*

Corresponding author: Lanny Sunarjo

Email: [lannysunarjo@poltekkes-smg.ac.id](mailto:lannysunarjo@poltekkes-smg.ac.id)

Received: May 21<sup>th</sup>, 2019; Revised: May 23<sup>th</sup>, 2019; Accepted: May 29<sup>th</sup>, 2019

### ABSTRACT

Prevalence of mouth ulcer in patients who visited dental clinic ranged 27%, contributing factors as chemical trauma and infection. Topical medicine available on the market today contained some chemicals might be contraindicated in hypersensitive patient, required an alternative medication of herbal ingredients that had same efficacy, safe and no allergic. Several studies had shown that xanthone contained in rind mangosteen could act as an anti inflammatory, anti bacterial and anti allergic. Aim of this study was to investigate application of rind mangosteen paste towards collagen formation in mouth ulcer healing due to chemical and infection. The experimental research with post test control group design, randomly obtained a total sample of male Wistar rats was 24 and divided into 4 groups @ 6 tails where 2 (two) treatment groups (due to chemical and infection) smeared with mangosteen rind paste and 2 (two) other treatment groups smeared with standard medicine (PVP), then from each group decapitated the 3<sup>rd</sup>, 7<sup>th</sup> and 10<sup>th</sup> day. Observation was carried out macroscopically and microscopically then the data obtained on the 10<sup>th</sup> day performed Kruskal Wallis test. The result of this study showed time healing for chemical ulcer was 9 days (standard medicine) and 10 days (mangosteen rind paste) while infectious ulcer was 10 days (standard medicine) and 9 days (mangosteen rind paste). Role of mangosteen rind paste proved significant in formation collagen of infectious ulcer, usage of standar medicine decreased area of collagen formation on 3<sup>rd</sup>, 7<sup>th</sup> and 10<sup>th</sup> day (0,133 mm; 0,083 mm; 0,059 mm) while usage of mangosteen rind paste might increase this collagen formation (0,073 mm; 0,083 mm; 0,115 mm). There was significant difference broad of collagen formation with  $p_{value} = 0,016$ . Topical usage of mangosteen rind paste might accelerate mouth ulcer healing and increase formation of collagen in infectious mouth ulcer.

Keywords: Pasta Kulit Manggis; Jaringan Ikat Kolagen; Kesembuhan Ulkus Mukosa Mulut

### Pendahuluan

Ulkus merupakan suatu keadaan patologis yang menimbulkan kerusakan lapisan epitel dan jaringan dibawahnya atau hilangnya kontinuitas epitel serta membentuk cekungan yang berwarna putih kekuningan, jika ada peradangan ulkus dikelilingi lingkaran merah<sup>(1,2)</sup>. Prevalensi ulkus

rongga mulut pada pasien yang berkunjung ke klinik gigi berkisar 26,4% - 26,7%<sup>(3,4)</sup>, kejadian ulkus rongga mulut lebih banyak pada wanita berusia 16 – 25 tahun dan pada usia dibawah 55 tahun<sup>(5,6)</sup>.

Terdapat beberapa faktor penyebab ulkus rongga mulut antara lain kerusakan epitel akibat trauma (mekanik atau kimia), infeksi (bakteri,

jamur, dsb), gangguan sistem imun, kekurangan vitamin dan gangguan sistem pencernaan<sup>(7)</sup>. Gambaran klinis dan durasinya, menurut<sup>(8)</sup> ulkus pada rongga mulut dibedakan menjadi akut dan kronis. Ulkus akut merupakan lesi cekung berwarna kuning keputihan, tertutup eksudat, dikelilingi halo eritematus dan batasnya tidak lebih tinggi dari permukaan mukosa mulut, biasanya nyeri dikarenakan adanya peradangan akut dan sembuh dalam waktu kurang dari 2 (dua) minggu sedangkan ulkus kronis pada umumnya tidak terlalu sakit, tertutup membran berwarna kuning dan dikelilingi tepi yang sedikit melebihi permukaan mukosa dan sembuh dalam kurun waktu lebih dari 2 (dua) minggu.

Manajemen terapi ulkus tergantung dari ukuran, durasi dan lokasi; umumnya pengobatan yang dilakukan dengan pemberian obat yang bersifat farmakologis dan non farmakologis yang bertujuan menjaga kebersihan mulut, mengganti obat yang menimbulkan reaksi alergi, mencegah infeksi sekunder dan timbulnya jamur serta mengurangi peradangan. Sediaan kimiawi (farmakologis) yang beredar dipasaran saat ini adalah sediaan bahan yang berfungsi membentuk suatu lapisan tipis diatas ulkus sehingga menutupi dan melindungi akhiran saraf yang terbuka<sup>(9)</sup>. Lapisan tipis ini dapat mengurangi rasa nyeri dan mencegah iritasi pada ulkus, akan tetapi sediaan obat ini di kontra indikasikan pada penderita yang hipersensitif terhadap komponen obat tersebut.

Sedangkan sediaan non farmakologis berupa obat herbal seperti buah manggis yang merupakan tanaman asli Indonesia dan digunakan sebagai obat tradisional dalam mempercepat kesembuhan luka antara lain menjadi bahan atau agen yang melindungi jaringan luka dari infeksi, mengurangi peradangan dan menginduksi proliferasi sel untuk membantu dalam rekonstruksi jaringan yang rusak<sup>(10)</sup> serta bermanfaat sebagai antioksidan dimana radikal bebas dianggap penyebab utama peradangan selama proses penyembuhan luka<sup>(11)</sup>. Pasta kulit manggis secara topikal aman digunakan dan dapat mengurangi proses peradangan serta mempercepat kesembuhan ulkus akibat luka gores<sup>(12)</sup>.

Penyembuhan luka (*wound healing*) adalah proses dinamis yang terdiri dari 4 (empat) tahap berkelanjutan, saling tumpang tindih dan terintegrasi. Tahapan tersebut adalah hemostasis, inflamasi, proliferasi dan remodeling. Peristiwa setiap tahap harus terjadi dengan cara yang tepat dan teratur. Interupsi, penyimpangan atau perpanjangan dalam proses dapat menyebabkan penyembuhan luka tertunda atau luka kronis (*non healing*)<sup>(13)</sup>. Fase hemostatis terjadi beberapa menit setelah

terluka, hormon epineprin dirilis untuk meminimalis perdarahan pada jaringan lunak sampai 3 (tiga) jam setelah terluka. Sel-sel yang terlibat adalah sel-sel platelet bersama-sama membuat gumpalan fibrin di lokasi luka dan merilis sitokin untuk mengurangi aktivitas perdarahan kemudian. Setelah fase hemostatis, memasuki fase inflamasi (0 – 3 hari setelah terluka), leukosit dan makrofag menghancurkan bakteri, membersihkan luka dari sel debris, dan sel *host* menginfiltrasi ke lokasi luka. Kemudian berlanjut ke fase proliferasi dimana kegiatan utama pada fase ini adalah angiogenesis dan pembentukan jaringan granulasi, pada hari ke 3 – 21 setelah terluka. Fase remodeling (maturasi) merupakan fase terakhir dari proses penyembuhan, pada hari ke 21 – sampai 1,5 tahun kemudian setelah terluka. Kolagen berperan penting untuk reepitelisasi matriks seluler dan interaksi inter seluler sehingga memperkuat dan mengintegrasikan matriks pada luka<sup>(14)</sup> serta membantu homeostatis pada akhir penyembuhan luka<sup>(15)</sup>. Kolagen merupakan komponen utama jaringan granulasi dan sintesisnya berasal dari *TGF-β1 dependent* pada fibroblas yang penting untuk penyembuhan luka<sup>(16)</sup>. Kolagen terbentuk dari hidroksiprolin dan konsentrasinya merupakan indikator produksi kolagen tersebut<sup>(17)</sup>.

Walaupun demikian gradasi proses kesembuhan ulkus dari masing-masing pengobatan baik sediaan topikal dipasaran saat ini (obat standar) maupun pasta kulit manggis belum dapat menunjukkan hasil secara tepat dan akurat sehingga diperlukan pemeriksaan lebih spesifik dan ditunjang dengan pemeriksaan histopatologi (HPA). Tujuan penelitian ini adalah untuk mengetahui pengaruh pengolesan pasta kulit manggis terhadap pembentukan jaringan ikat kolagen dalam kesembuhan ulkus mukosa mulut akibat bahan kimia dan infeksi. Penelitian ini telah mendapat persetujuan dari Komite Etik Fakultas Kedokteran Gigi Universitas Gajahmada, Yogyakarta.

## Metode Penelitian

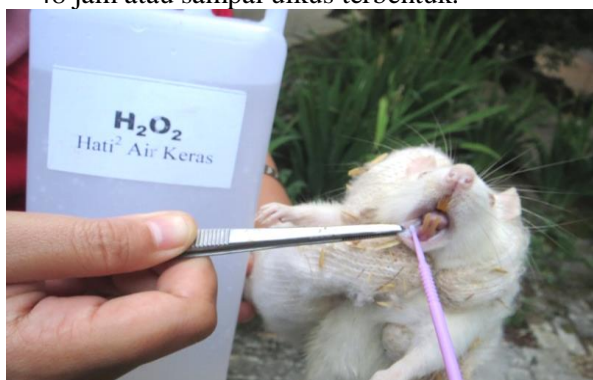Jenis penelitian eksperimen dengan desain penelitian *post test control group design*. Subyek penelitian adalah tikus Male Wistar dengan batasan berat 250-300 gram, usia 2 (dua) bulan dan dalam keadaan tidak sakit. Teknik pengambilan sampel secara randomisasi dengan total sampel adalah 24 ekor. Sampel dibagi menjadi 4 (empat) kelompok

dimana 2 (dua) kelompok perlakuan (ulkus akibat bahan kimia dan infeksi) yang diolesi pasta kulit manggis dan 2 (dua) kelompok perlakuan lainnya diolesi dengan obat standar (PVP), masing-masing kelompok terdiri dari 6 (enam) ekor.

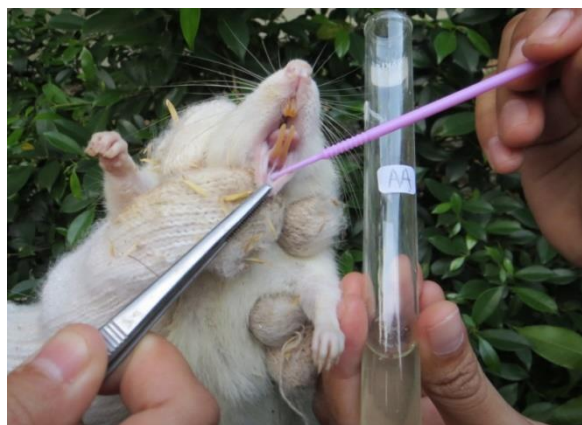Ekstrak kulit manggis adalah sediaan kental yang diperoleh dengan metode “maserasi” dengan mengekstraksi senyawa aktif simplisia herbal menggunakan etanol 70%, kemudian semua atau hampir semua pelarut diuapkan dan massa atau serbuk yang tersisa diperlukan sedemikian hingga memenuhi baku yang telah ditetapkan. Sedangkan pasta kulit manggis merupakan campuran berbagai macam ukuran volume ekstrak kulit buah manggis yang dicampur dengan bahan lain sehingga menjadi suatu sediaan pasta.

Pembuatan ulkus dilakukan dengan cara sebagai berikut

- (a) Ulkus akibat bahan kimiawi dengan cara memaparkan H<sub>2</sub>O<sub>2</sub> 3% menggunakan *cotton bud* yang ditempelkan pada mukosa labial rahang bawah tikus selama 90 detik dan diamati selama 48 jam atau sampai ulkus terbentuk.

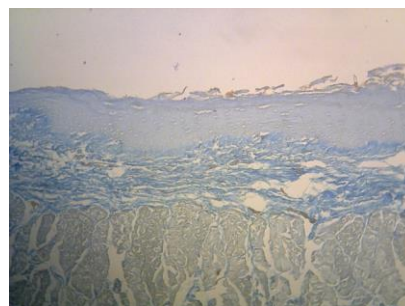


- (b) Ulkus akibat infeksi dengan cara mukosa labial tikus dilukai menggunakan *cotton bud* telah dibasahi dengan bakteri gram negatif hingga terbentuk infeksi.



Gambaran Histopatologi Anatomi (HPA) tingkat kesembuhan ulkus adalah kemampuan sediaan pasta ekstrak kulit manggis untuk

menyembuhkan ulkus dengan melihat slide histopatologi luas jaringan ikat kolagen (Gambar 1.) sekitar daerah ulkus dengan menggunakan bantuan mikroskop. Sel fibroblast merupakan sel utama yang membentuk jaringan ikat kolagen sedangkan serat kolagen merupakan komponen utama dari matriks ekstraselular yang mendukung sebagian besar jaringan dan memberikan struktur dari luar serta berperan dalam pengembangan jaringan dan elastisitas kulit.



Gambar 1. Jaringan Ikat Kolagen

### Hasil dan Pembahasan

#### A. Hasil Penelitian

##### (a) Formula Pasta Kulit Manggis

Setelah melalui uji coba daya hambat bakteri, interaksi bahan (pra formula) serta toksisitas maka didapatkan formula sebagai berikut:

**Tabel 1**  
**Formula Pasta Kulit Manggis**

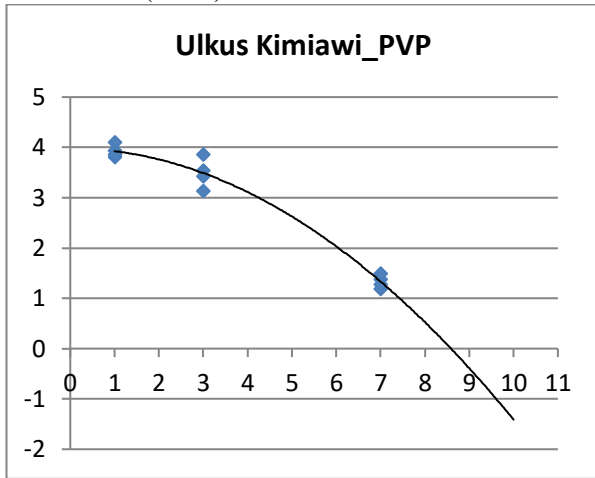
No.	Bahan	Jumlah
1.	Ekstrak kulit manggis	50%
2.	Emulsion	} 23,5%
3.	Guar gum	
4.	Pengawet	
5.	Bahan pengisi lainnya	
5.	Aqua dest	10 – (23,5% x 10 g) = 2,65 g

#### Tabel 1

Menjelaskan dalam pembuatan formula pasta ekstrak kulit buah manggis dipergunakan sebanyak 50% ekstrak kulit buah manggis dari formula.

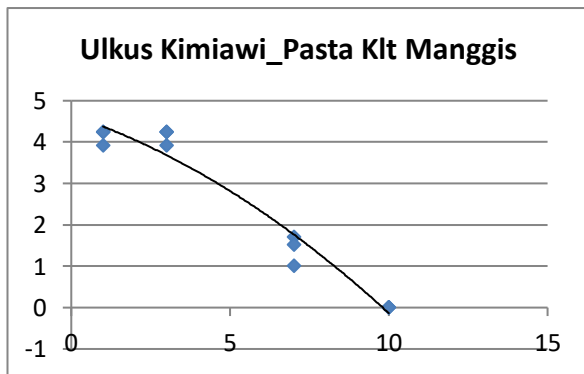
- (i) Tingkat Kesembuhan Ulkus Kimiawi dan Infeksi Secara Makroskopis

(ii) Lama pemakaian (dalam hitungan hari) bahan PVP dan pasta kulit Manggis untuk menyembuhkan ulkus akibat pemakaian bahan kimiawi ( $H_2O_2$ )



**Grafik 1**  
Lama Penyembuhan Ulkus Kimiawi dengan Obat Standar

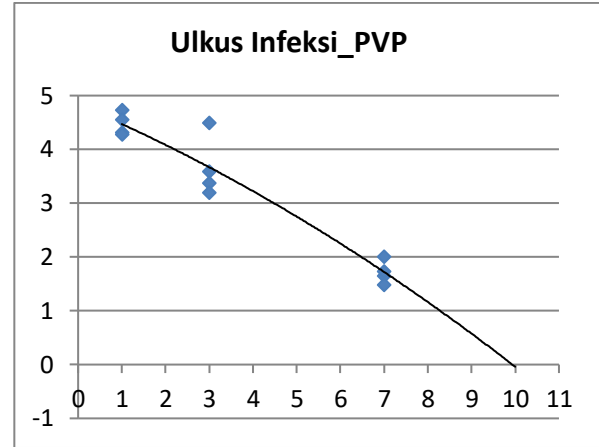
Grafik 1  
Menunjukkan lamanya penyembuhan ulkus oleh karena pemakaian bahan kimiawi dengan bahan PVP yaitu hari ke-9.



**Grafik 2**  
Lama Penyembuhan Ulkus Kimiawi dengan Pasta Klt Manggis

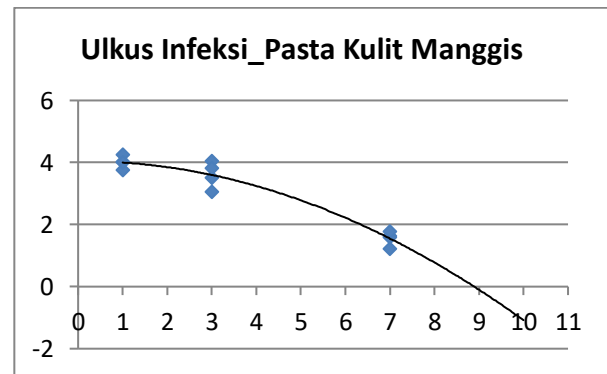
Grafik 2  
Menunjukkan lamanya penyembuhan ulkus oleh karena pemakaian bahan kimiawi dengan pasta kulit manggis yaitu tepat hari ke-10.

(iii) Lama pemakaian (dalam hitungan hari) bahan PVP dan pasta kulit Manggis untuk menyembuhkan ulkus infeksi



**Grafik 4**  
Lama Penyembuhan Ulkus Infeksi dengan Obat Standar

Grafik 4  
Menunjukkan lamanya penyembuhan ulkus oleh karena infeksi dengan bahan PVP yaitu hari ke-10.



**Grafik 5**  
Lama Penyembuhan Ulkus Infeksi dengan Pasta Klt Manggis

Grafik 5  
Menunjukkan lamanya penyembuhan ulkus oleh karena infeksi dengan pasta kulit manggis yaitu tepat hari ke-9.

(b)Tingkat Kesembuhan Ulkus Kimiawi dan Infeksi Secara Mikroskopis

Tabel 2  
Tingkat Kesembuhan Ulkus Kimiawi dan Infeksi Secara Mikroskopis Hari Ke-3,7 dan 10

Jenis Ulkus	Intervensi	Luas Kolagen (mm)		
		Hari Ke-		
		3	7	10
Ulkus Kimiawi	Obat Standar (PVP)	0,106	0,063	0,198
	Pasta Kulit Manggis	0,123	0,136	0,080
	Obat Standar (PVP)	0,133	0,083	0,059
Ulkus Infeksi	Pasta Kulit Manggis	0,073	0,083	0,115

Tabel 2. menunjukkan bahwa pada ulkus oleh karena pemakaian bahan kimia, tingkat kesembuhan dari hari ke-3, 7 dan 10 sebagai berikut pengolesan dengan bahan PVP terjadi fluktuatif luas jaringan ikat kolagen (0,106 mm; 0,063 mm; 0,198 mm) juga dengan pengolesan dengan pasta kulit manggis (0,123 mm; 0,136 mm; 0,080 mm).

Pada ulkus oleh karena infeksi, tingkat kesembuhan dari hari ke-3, 7 dan 10, pengolesan dengan bahan PVP terjadi penurunan luas jaringan ikat kolagen (0,133 mm; 0,083 mm; 0,059 mm) sedangkan pengolesan dengan pasta kulit manggis terjadi peningkatan luas jaringan ikat kolagen (0,073 mm; 0,083 mm; 0,115 mm).

Dalam analisis data dilakukan uji beda data luas jaringan ikat kolagen dengan uji Kruskal Wallis pada hari yang ke-10, hasil statistik menunjukkan bahwa hanya luas jaringan ikat kolagen pada ulkus oleh karena infeksi terdapat perbedaan yang signifikan antara penggunaan obat standar dan pasta kulit manggis ( $p=0,016$ ).

Pada penelitian ini pengobatan dengan pasta kulit manggis diberikan secara topikal karena bertujuan mencapai efek lokal, lebih efektif, efek sistemik minimal dan sebagai pengantar obat terutama sebagai anti oksidan dan anti inflamasi pada proses penyembuhan luka. Apabila ekstrak kulit manggis diberikan secara sistemik maka akan membutuhkan dosis yang lebih tinggi agar dapat disekresikan secara substansi pada luka <sup>(18)</sup>.

Ulkus rongga mulut merupakan salah satu gambaran klinis terjadinya inflamasi berupa suatu kelainan yang berbentuk ulserasi <sup>(19)</sup>. Pada penelitian ini, agar terjadi ulkus rongga mulut pada kelompok perlakuan dan kontrol, terdapat 2 (dua) cara pembuatan ulkus yaitu dengan bahan kimiawi ( $H_2O_2$ ) dan pemaparan bakteri gram positif pada daerah labial rahang bawah mukosa mulut tikus

*Male Wistar*. Tujuan penelitian ini adalah untuk mengetahui pengaruh pemberian pasta ekstrak kulit buah manggis terhadap ukuran diameter ulkus akibat pemakaian bahan kimiawi dan infeksi mukosa mulut. Penelitian ini tidak dilakukan pada manusia karena dikhawatirkan dapat merusak unit percobaan <sup>(20)</sup>, sehingga digunakan hewan coba tikus *Male Wistar* dimana secara anatomis mukosa labial manusia mirip dengan mukosa labial tikus *Male Wistar* <sup>(21)</sup>.

Hasil pengamatan secara makroskopis pada penelitian ini terlihat bahwa pengolesan pasta kulit manggis secara topikal pada ulkus rongga mulut menunjukkan hasil yang berbeda. pada ulkus akibat infeksi bakteri, proses kesembuhan ulkus dengan pengolesan ekstrak kulit manggis lebih cepat 1 (satu) hari dari obat standar (bahan PVP), hasil penelitian ini sesuai dengan penelitian sebelumnya pengolesan ekstrak kulit manggis pada ulkus akibat luka gores <sup>(22)</sup>.

Sedangkan proses kesembuhan ulkus kimiawi dengan pengolesan ekstrak kulit manggis lebih lambat 1 (satu) hari dari obat standar (bahan PVP). Hasil penelitian ini menunjukkan bahwa pasta kulit manggis mempunyai peranan sebagai anti bakteri dan anti inflamasi. Hasil tersebut didukung oleh hasil beberapa penelitian yang menunjukkan bahwa kulit buah manggis mempunyai kemampuan sebagai bahan anti bakteri terhadap bakteri di rongga mulut antara lain *Streptococcus pyogenes*, *Streptococcus mutans*, *Staphylococcus aureus*, and *Porphyromonas gingivalis* <sup>(23)</sup> sedangkan kandungan bahan PVP tidak mengandung antibakteri. Namun pada ulkus kimiawi, peranan bahan2 yang terkandung dalam obat standar lebih optimal dimana terdapat kandungan ekstrak Aloe vera yang dapat meningkatkan daya serap obat ke dalam permukaan kulit (mukosa mulut) <sup>(24)</sup>.

Hasil uji beda pada data hari ke-10 penelitian ini mengidentifikasi bahwa ada perbedaan yang signifikan luas jaringan ikat kollagen antara penggunaan obat standar dan pasta kulit manggis ( $p=0,016$ ). Sepertinya peranan pasta kulit manggis (xanthone) sebagai anti inflamasi sama dengan obat standar (PVP), hanya dalam pembentukan jaringan ikat kolagen peranan pasta kulit manggis (xanthone) lebih baik dibandingkan obat standar (PVP). Hal ini dikarenakan xanthone yang merupakan senyawa dalam kulit buah manggis dari genus *Garcinia* memiliki sifat anti oksidan dan mempunyai peranan penting dalam fase proliferasi pada proses kesembuhan ulkus <sup>(10)</sup>.

Menurut<sup>(11)</sup>, antioksidan merupakan senyawa yang melindungi sel dari efek berbahaya radikal bebas reaktif dan terbagi atas antioksidan alami dan sintetis. Antioksidan alami relatif lebih aman untuk dikonsumsi dibandingkan antioksidan sintetis dan kulit buah manggis termasuk antioksidan alami. Kehadiran ROS (*Reactive Oxygen Species*) yang berkepanjangan pada konsentrasi tinggi menghasilkan stres oksidatif dimana secara kritis bisa melukai sel-sel manusia<sup>(25)</sup>. Stres oksidatif merupakan faktor penting pada proses penyembuhan luka dan biasanya menghambat remodeling jaringan<sup>(26)</sup>. ROS sebagai penyebab utama inflamasi selama kegiatan proses penyembuhan luka (11). Ekstrak metanol kulit buah manggis menunjukkan aktivitas anti oksidan dengan menghambat produksi ROS intraseluler<sup>(27)</sup>.

Hasil penelitian menunjukkan bahwa penggunaan pasta kulit manggis meningkatkan pembentukan jaringan ikat kolagen pada ulkus infeksi mukosa mulut. Pasta kulit manggis lebih baik dalam pembentukan jaringan ikat kolagen pada ulkus infeksi dibandingkan dengan obat standar (PVP) dengan nilai signifikansi ( $p=0,016$ ). Kolagen merupakan komponen utama jaringan granulasi yang berperan penting untuk penyembuhan luka<sup>(28)</sup>. Kolagen terbentuk dari hidrosiprolin dan konsentrasinya merupakan indikator produksi kolagen tersebut<sup>(17)</sup>. Peningkatan produksi kolagen distabilkan oleh kandungan heksosamin yang menyediakan tempat bagi kolagen untuk ikatan elektrostatik. Kolagen mengontrol proses penyembuhan dengan membuat bagian utama jaringan ikat dan mengelola konstruksi, deposisi serta evolusi berikutnya; konsentrasi hidrosiprolin dan heksosamin yang tinggi dapat mempercepat penyembuhan luka.

### Kesimpulan

Lama penyembuhan ulkus kimiaawi selama 9 hari dengan obat standar (PVP) dan 10 hari dengan pasta kulit manggis. Penggunaan pasta kulit manggis secara topikal dapat mempercepat kesembuhan ulkus oleh karena luka infeksi dimana lama penyembuhan ulkus infeksi dengan pengolesan pasta kulit manggis (9 hari) lebih cepat 1 (satu) hari dibandingkan dengan obat standar (10 hari). Penggunaan pasta kulit manggis meningkatkan pembentukan jaringan ikat kolagen pada ulkus infeksi mukosa mulut. Pasta kulit manggis mempercepat pembentukan jaringan ikat kolagen pada ulkus infeksi dibandingkan dengan obat standar (PVP) dengan nilai signifikansi ( $p=0,016$ ).

### Daftar Pustaka

- [1] Abdullah MJ, Prevalence of recurrent aphthous ulceration experience in patients attending Piramird dental speciality in Sulaimani City. *Journal of clinical and experimental dentistry*. 2013;5(2):e89.
- [2] Sallis E, *Total quality management in education*: Routledge; 2014.
- [3] Baabae N, Khoshsirat A, Molania T, Frequency of oral mucosal lesion in patients attending babol dental school, 2010. *Journal of Mazandaran University of Medical Sciences*. 2013;23(103):114-8.
- [4] Demko CA, Sawyer D, Slivka M, Smith D, Wotman S, Prevalence of oral lesions in the dental office. *General dentistry*. 2009;57(5):504-9.
- [5] Patil S, Reddy SN, Maheshwari S, Khandelwal S, Shruthi D, Doni, Prevalence of recurrent aphthous ulceration in the Indian Population. *Journal of clinical and experimental dentistry*. 2014;6(1):e36.
- [6] Sunarjo L, Hendari R, Rimbyastuti H, Manfaat xanthone terhadap kesembuhan ulkus rongga mulut dilihat dari jumlah sel PMN dan fibroblast. *ODONTO: Dental Journal*. 2016;2(2):14-21.
- [7] Scully C, Felix D, Oral medicine—Update for the dental practitioner Aphthous and other common ulcers. *British dental journal*. 2005;199(5):259.
- [8] Sonis ST, The pathobiology of mucositis. *Nature Reviews Cancer*. 2004;4(4):277.
- [9] Raber-Durlacher JE, Elad S, Barasch A, Oral mucositis. *Oral oncology*. 2010;46(6):452-6.
- [10] Kulac M, Aktas C, Tulubas F, Uygur R, Kanter M, Erboga M, et al, The effects of topical treatment with curcumin on burn wound healing in rats. *Journal of molecular histology*. 2013;44 (1)(1):83-90.
- [11] Mohanty C, Das M, Sahoo SK, Sustained wound healing activity of curcumin loaded oleic acid based polymeric bandage in a rat model. *Molecular pharmaceutics*. 2012;9 (10)(10):2801-11.
- [12] Obolskiy D, Pischel I, Siriwatanametanon N, Heinrich M, Garcinia mangostana L.: a phytochemical and pharmacological review. *Phytotherapy research*. 2009;23 (8)(8):1047-65.
- [13] uo S, DiPietro LA. Factors affecting wound healing. *Journal of dental research*. 2010;89 (3)(3):219-29.

- [14] Pather N, Kramer B. Bulbine Natalensis and Bulbine Frutescens promote cutaneous wound healing. *Journal of Ethnopharmacology*. 2012;144(3):523-32.
- [15] Roy P, Amdekar S, Kumar A, Singh R, Sharma P, Singh V. In vivo antioxidative property, antimicrobial and wound healing activity of flower extracts of *Pyrostegia venusta* (Ker Gawl) Miers. *Journal of Ethnopharmacology*. 2012;140(1):186-92.
- [16] Brem H, Kodra A, Golinko MS, Entero H, Stojadinovic O, Wang VM, et al. Mechanism of sustained release of vascular endothelial growth factor in accelerating experimental diabetic healing. *Journal of investigative dermatology*. 2009;129(9):2275-87.
- [17] Joshi A, Sengar N, Prasad SK, Goel RK, Singh A, Hemalatha S. Wound-healing potential of the root extract of *Albizia lebbek*. *Planta medica*. 2013;79(09):737-43.
- [18] Liu X, Kruger P, Maibach H, Colditz PB, Roberts MS. Using skin for drug delivery and diagnosis in the critically ill. *Advanced drug delivery reviews*. 2014;77:40-9.
- [19] Greenberg MS. Ulcerative, Vesicular and Bulous Lesion in Burket's *Oral Medicine. Diagnosis and Treatment*: New York: BC Decker Inc; 2008.
- [20] Sarianoferni. Apoptosis Sel Asinar Kelenjar Submandibularis Tikus Wistar Jantan Akibat Radiasi Ionisasi Sinar Photon dan Elektron: UNAIR Surabaya; 2009.
- [21] Wahyudi H. *Efek Ekstrak Nigella Sativa terhadap Regenerasi Sel Asini Kelenjar Parotis Tikus Wistar dengan Diabetes Mellitus Tipe I*: FKG Universitas Hang Tuah; 2007.
- [22] Sunarjo L, Hendari R, Sulistijarso N. Mangosteen Rind towards Mechanical Trauma Recovery in the Oral Cavity (in vivo). *Jurnal Riset Kesehatan*. 2014;3(3):615-21.
- [23] Tadtong S, Viriyaroj A, Vorarat S, Nimkulrat S, Suksamrarn S. Antityrosinase and antibacterial activities of mangosteen pericarp extract. *J Health Res*. 2009;23 (2)(2):99-102.
- [24] Hamman J. Composition and applications of Aloe vera leaf gel. *Molecules*. 2008;13(8):1599-616.
- [25] Roy S, Khanna S, Nallu K, Hunt TK, Sen CK. Dermal wound healing is subject to redox control. *Molecular Therapy*. 2006;13 (1)(1):211-20.
- [26] Thangapazham RL, Sharad S, Maheshwari RK. *Skin regenerative potentials of curcumin*. *Biofactors*. 2013;39 (1)(1):141-9.
- [27] Moongkarndi P, Kosem N, Kaslungka S, Luanratana O, Pongpan N, Neungton N. Antiproliferation, antioxidation and induction of apoptosis by *Garcinia mangostana* (mangosteen) on SKBR3 human breast cancer cell line. *Journal of Ethnopharmacology*. 2004;90 (1)(1):161-6.
- [28] Werner S, Krieg T, Smola H. Keratinocyte-fibroblast interactions in wound healing. *Journal of investigative dermatology*. 2007;127(5):998-1008.